

**ИЗУЧЕНИЕ БИОЛОГИЧЕСКИХ СВОЙСТВ ИЗОЛЯТА ВИРУСА  
АФРИКАНСКОЙ ЧУМЫ СВИНЕЙ ASFV/KALININGRAD 17/WB-13869****А.Р. ШОТИН ✉, А.С. ИГОЛКИН, А. МАЗЛУМ, И.В. ШЕВЧЕНКО,  
Е.В. АРОНОВА, К.Н. ГРУЗДЕВ**

Африканская чума свиней (АЧС) — контагиозная вирусная болезнь домашних свиней и диких кабанов всех возрастов и пород. К настоящему времени инфекция широко распространена во многих странах Европы и Азии, включая Российскую Федерацию. Ранее выделенные изоляты возбудителя АЧС были охарактеризованы отечественными учеными как высоковирулентные, обладающие 100 % летальностью для восприимчивых животных и отнесены ко II генотипу. Однако существуют данные об обнаружении изолятов со сниженной вирулентностью и летальностью, что требует дальнейшего изучения разнообразия биологических свойств современных вариантов вируса АЧС. В настоящей работе впервые установлены биологические свойства изолята вируса АЧС, циркулирующего на территории Калининградской области Российской Федерации. Нашей целью было изучение изолята вируса АЧС ASFV/Kaliningrad 17/WB-13869. Постановку биологической пробы осуществляли на 6 свиньях (*Sus scrofa domesticus* L.) крупной белой породы массой 15–20 кг. Животные содержались в условиях виварного комплекса Федерального центра охраны здоровья животных (ФГБУ ВНИИЗЖ). Свиней №№ 3–6 заражали культуральным материалом, содержащим гемадсорбирующий вирус АЧС II генотипа 8 серотипа (изолят ASFV/Kaliningrad 17/WB-13869), выделенный из трубчатой кости павшего дикого кабана (Калининградская обл., Багратионовский р-н) (штамм АЧС/Калининград-10/17, получен ФГБУ ВНИИЗЖ). Вирусосодержащую суспензию вводили внутримышечно в дозе 10 ГдЕ/гол. Две незараженных свиньи (№№ 1, 2) содержались совместно с инфицированными. Ежедневно осуществляли визуальный контроль клинических признаков болезни и измеряли ректально температуру тела каждой свиньи. Наличие и тяжесть клинических признаков и патологоанатомических изменений выражали количественно (сумма баллов по ряду показателей). Оценивали температуру тела, упитанность, поведение, аппетит и потребление воды, состояние пищеварительной и респираторной систем, кожных покровов и слизистых оболочек, наличие назальных выделений и рвоты, показатели инкубационного периода. При патологоанатомическом вскрытии оценивали изменения селезенки, почек, печени, легкого, подчелюстных и брыжеечных лимфатических узлов. Баллы присваивали по шкале тяжести регистрируемых признаков от 1 до 3 (самая тяжелая). Отбор проб крови (5,0 см<sup>3</sup> от каждого животного) проводили до момента гибели свиней на 0-е, 3-и, 6-е 10-е, 13-е и 19-е сут после начала эксперимента. Образцы крови разделяли на пробы сгустка и сыворотки. В день регистрации гибели экспериментальных животных проводили их патологоанатомическое вскрытие и отбирали по 6 проб органов от каждой павшей свиньи (по одному образцу селезенки, почек, печени, легкого, подчелюстных и брыжеечных лимфатических узлов). Из образцов сгустков крови и органов готовили 10 % суспензии на стерильном физиологическом растворе с помощью автоматического гомогенизатора, затем центрифугировали при 400 g («Sigma Laborzentrifugen GmbH», Германия) в течение 2 мин. Полученную надосадочную жидкость использовали для экстракции ДНК. Пробы сыворотки крови оценивали на наличие специфических антител к вирусу АЧС с использованием тест-систем для постановки иммуноферментного анализа INgezim PPA Compac («Ingenasa», Испания) и ID Screen, African Swine Fever Indirect, Screening Test («IDvet», Франция), а также с помощью иммунопероксидазного метода (ИПМ). При проведении ПЦР-РВ геном вируса АЧС регистрировали, начиная с 3-х сут после заражения. При использовании ИПМ специфические антитела к вирусу АЧС обнаружены за 1–2 сут до гибели инфицированных животных. При исследовании проб сыворотки с помощью тест-систем на основе ТФ-ИФА были получены отрицательные результаты. Максимальной суммой баллов при оценке клинических признаков и патологоанатомических изменений характеризовались животные с подострой формой течения болезни (соответственно 21 и 35 баллов), минимальной — со сверхострой (6 и 8 баллов). В результате выполненной работы изолят вируса АЧС ASFV/Kaliningrad 17/WB-13869 был охарактеризован как высоковирулентный, способный вызывать АЧС у свиней в формах от сверхострой до подострой с гибелью до 100 % зараженных и контактных животных, что сходно с клинической картиной, характерной для изолятов вируса АЧС, выделенных на территории РФ в 2007–2018 годах и обладавших 100 % летальностью для свиней. Несмотря на полученные данные, существует вероятность выживания части животных, зараженных в том числе высоковирулентными изолятами вируса АЧС, а также возможность изменения биологических свойств уже циркулирующих вариантов возбудителя. Для выявления вируса АЧС и/или его генома и специфических антител к возбудителю инфекции требуется сочетание прямых (ПЦР-РВ, вирусовыделение) и косвенных (ТФ-ИФА, ИПМ) методов исследования.

Ключевые слова: африканская чума свиней, дикие кабаны, биологическая проба, ла-

Африканская чума свиней (АЧС) — контагиозная вирусная болезнь домашних свиней и диких кабанов всех возрастов и пород (1-3). К настоящему времени инфекция широко распространена во многих странах Европы и Азии, включая Российскую Федерацию (4). Возбудителем АЧС служит ДНК-содержащий арбовирус рода *Asfivirus* (сем. *Asfarviridae*), который имеет 10 серотипов, идентифицированных в реакции задержки гемадсорбции (РЗГАд), и 24 генотипа, выявленных при секвенировании варибельного С-конца гена *B646L*, кодирующего капсидный белок  $\nu p72$  возбудителя (5-8).

В настоящее время отечественными учеными детально изучен ряд изолятов вируса АЧС II генотипа, выделенных от свиней и диких кабанов из различных регионов России. Так, описаны изоляты, вызывающие от сверхострой до подострой формы болезни, обладающие 100 % летальностью для зараженных животных, гибель которых наступала в период с 3-х по 17-е сут после заражения (с.п.з.) (9-12). В то же время, помимо высоковирулентных, описаны изоляты со сниженной вирулентностью, демонстрирующие летальность до 50 % (изолят Lipetsk 12/16), а период падежа животных после заражения ими регистрировали в более широких пределах (5-30 с.п.з.) (13-15).

Об аналогичных результатах сообщали зарубежные авторы, которые выявляли варианты вируса со сниженной вирулентностью, вызывающие течение болезни от острого до бессимптомного (16-22). При этом особого внимания заслуживают сообщения об обнаружении негемадсорбирующих вариантов вируса II генотипа Lv17/WB/Rie1 (Латвия, 2017 год) (23) и HeV/Q3/20 и HLJ/HRB1/20 (КНР, 2020 год) (19), а также вариантов вируса, принадлежащих к I генотипу, — HeN/ZZ-P1/21 и SD/DY-I/21 (КНР, 2021 год) (24).

Сообщения об изолятах вируса АЧС, обладающих сниженной вирулентностью, которые обнаружены на территории России и сопредельных стран, позволяют предположить образование эндемичных зон, что усложняет раннюю диагностику болезни, создает дополнительные проблемы при борьбе с инфекцией и требует дальнейшего изучения биологических свойств выделенных изолятов (13, 25-27).

В настоящей работе впервые установлены биологические свойства изолята вируса АЧС, циркулирующего на территории Калининградской области Российской Федерации.

Нашей целью было изучение изолята вируса АЧС ASFV/Kaliningrad 17/WB-13869.

*Методика.* Работу проводили в 2018-2020 годах. Постановку биологической пробы осуществляли на свиньях (*Sus scrofa domestica* L.), завезенных из благополучного по основным инфекционным болезням свиней хозяйства (Владимирская обл.), в строгом соответствии с межгосударственными стандартами по содержанию и уходу за лабораторными животными, принятыми Межгосударственным советом по стандартизации, метрологии и сертификации, а также согласно требованиям Директивы 2010/63/EU Европейского парламента (EU Directive 2010/63/EU) и Совета Европейского союза от 22.09.2010 по охране животных, используемых в научных целях.

Опыт проводили на шести свиньях крупной белой породы массой 15-20 кг. Перед началом эксперимента животных выдерживали на карантине в течение 7 сут для оценки их клинического состояния. Животные содержались в условиях виварного комплекса Федерального центра охраны здоровья животных (ФГБУ ВНИИЗЖ), предусматривающего проведение работ с возбудителями 2-4-й групп патогенности.

Свиней №№ 3-6 заражали культуральным материалом, содержащим гемадсорбирующий вирус АЧС II генотипа 8 серотипа (изолят ASFV/Ka-

liningrad 17/WB-13869), выделенный из трубчатой кости павшего дикого кабана, обнаруженного 7 ноября 2017 года на территории п. Красноармейское (Калининградская обл., Багратионовский р-н) (штамм АЧС/Калининград-10/17, получен ФГБУ ВНИИЗЖ).

Вирусосодержащую суспензию вводили в дозе 10 ГАДЕ/гол. внутримышечно. Две незараженные свиньи (№№ 1, 2) содержались совместно с инфицированными для оценки возможного контактного заражения. Постановку биологической пробы, оценку клинических признаков и патологоанатомических изменений проводили согласно методическим рекомендациям и указаниям, разработанным в ФГБУ ВНИИЗЖ (28, 29).

Ежесуточно осуществляли визуальный контроль клинических признаков болезни и измеряли ректально температуру тела каждой свиньи. Наличие и тяжесть клинических признаков и патологоанатомических изменений выражали количественно (сумма баллов по ряду показателей). Оценивали температуру тела, упитанность, поведение, аппетит и потребление воды, состояние пищеварительной и респираторной систем, кожных покровов и слизистых оболочек, наличие назальных выделений и рвоты, показатели инкубационного периода. При патологоанатомическом вскрытии оценивали изменения органов. Баллы присваивали по шкале тяжести регистрируемых признаков от 1 до 3 (самая тяжелая).

Отбор проб крови (5,0 см<sup>3</sup> от каждого животного) проводили до момента гибели свиней на 0-е, 3-и, 6-е 10-е, 13-е и 19-е сут после начала эксперимента в пробирки с активатором свертывания. Образцы крови разделяли на пробы сгустка и сыворотки крови. В день регистрации гибели экспериментальных животных проводили их патологоанатомическое вскрытие и отбирали по 6 проб органов от каждой павшей свиньи (по одному образцу селезенки, почек, печени, легкого, подчелюстных и брыжеечных лимфатических узлов). Полученные пробы исследовали сразу или хранили при -70,0 °С.

Пробы сыворотки крови использовали без предварительной обработки. Из образцов сгустков крови и органов готовили 10 % суспензии на стерильном физиологическом растворе с помощью автоматического гомогенизатора («QIAGEN GmbH», Германия), затем центрифугировали при 400 g («Sigma Laborzentrifugen GmbH», Германия) в течение 2 мин. Полученную надосадочную жидкость использовали для экстракции ДНК.

Пробы сыворотки крови оценивали на наличие специфических антител к вирусу АЧС с использованием тест-систем для постановки иммуноферментного анализа INgezim PPA Compac («Ingenasa», Испания) и ID Screen, African Swine Fever Indirect, Screening Test («IDvet», Франция) в соответствии с инструкциями производителей, а также с помощью иммунопероксидазного метода (ИПМ), руководствуясь методическими рекомендациями, разработанными в ФГБУ ВНИИЗЖ (30). INgezim PPA Compac — конкурентный твердофазный иммуноферментный анализ (ТФ-ИФА) на основе белка р72 вируса АЧС и моноклональных антител к нему. ID Screen представляет собой непрямой вариант ТФ-ИФА с использованием антигенов р32, р62 и р72 вируса АЧС. Сущность ИПМ заключается в выявлении специфических комплексов антиген-антитело, образовавшихся в результате взаимодействия антигенов вируса, реплицирующегося в инфицированной культуре клеток, вируса АЧС и антител к нему в исследуемой сыворотке.

ДНК выделяли методом фенол-хлороформной экстракции с использованием набора ДНК-Сорб-В (ФБУН ЦНИИ Эпидемиологии Роспотребнадзора, Россия). Постановку ПЦР-РВ проводили с помощью Тест-системы для выявления генома вируса африканской чумы свиней методом полимеразной цепной реакции в режиме реального времени (ФГБУ ВНИИЗЖ,

Россия) согласно инструкции производителя. Число копий генома (ч.к.г.) вируса АЧС в крови и органах животных вычисляли, руководствуясь методическими рекомендациями по определению числа копий генома АЧС свиней в биологическом материале методом полимеразной цепной реакции в режиме реального времени (ПЦР-РВ) (31). Все образцы исследовали однократно в одной повторности.

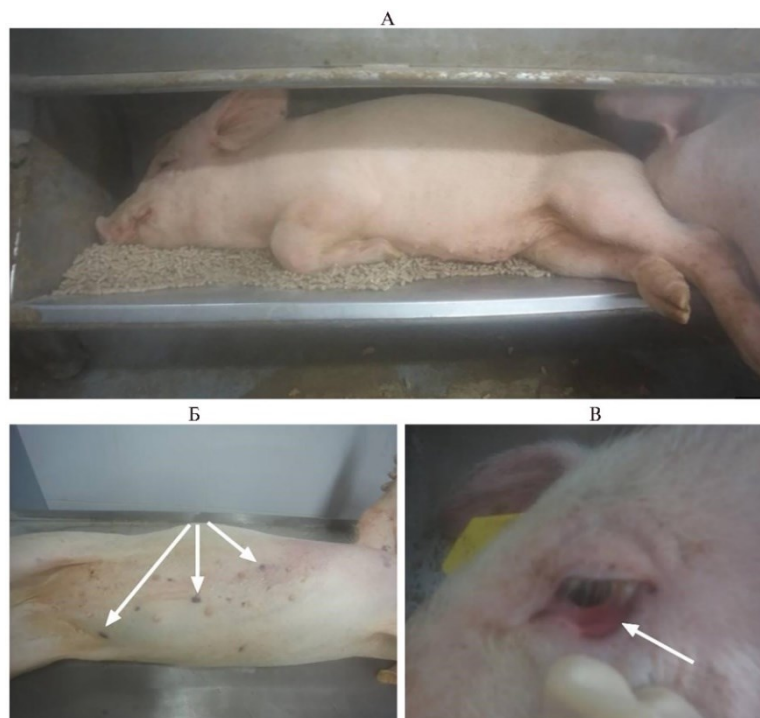
Обработку данных и построение графиков проводили с использованием программных пакетов GraphPad Prism 8.0. (<https://www.graphpad.com/>) и Microsoft Excel (<https://www.microsoft.com/ru-ru/>). Для показателей рассчитывали средние ( $M$ ) и стандартные ошибки средних ( $\pm SEM$ ).

**Результаты.** Длительность течения болезни после проявления первых клинических признаков составляла от 4 до 7 сут в группе зараженных животных и от 2 до 14 сут в группе контактных, что характерно для сверхострой, острой и подострой форм течения АЧС (32, 33) (табл. 1).

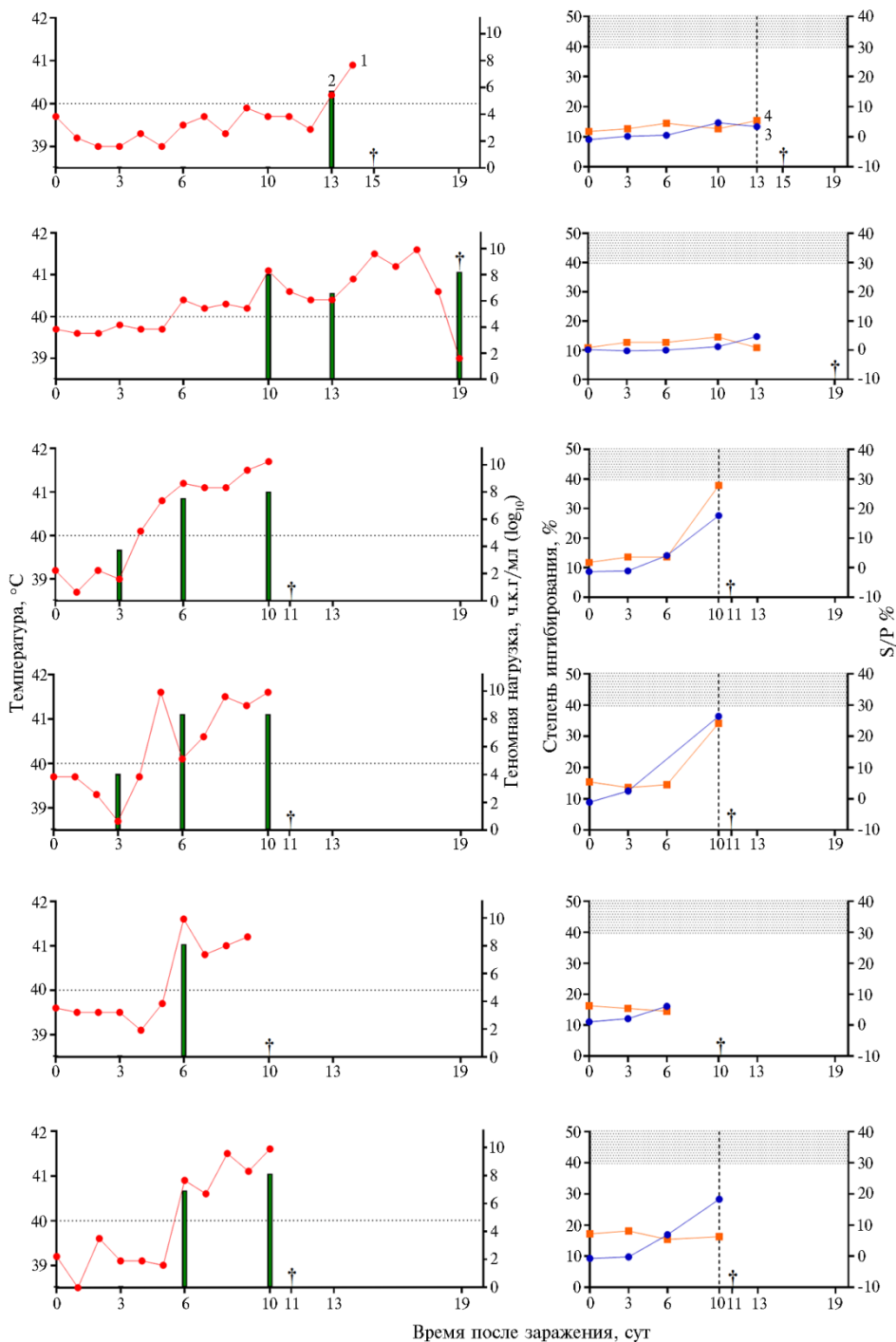
**1. Оценка клинических признаков (балл) течения африканской чумы свиней у свиней (*Sus scrofa domesticus* L.) крупной белой породы при заражении изолятом ASFV/Kaliningrad 17/WB-13869 (опыт в виварии Федерального центра охраны здоровья животных, ФГБУ ВНИИЗЖ, 2018 год)**

Группа	№ свиномы	Время после заражения, сут																			
		0	1	2	3	4	5	6	7	8	9	10	11	12	13	14	15	16	17	18	19
Контактные	1														3	6	†				
	2						4	4	5	4	8	8	6	7	11	14	17	19	20	21	†
Зараженные	3	↘				4	5	6	7	10	12	13	†								
	4	↘					6	4	5	9	11	14	†								
	5	↘						6	5	5	12	†									
	6	↘							5	5	8	9	15	†							

Примечание. ↘ — дата заражения, † — дата падежа.



**Рис. 1.** Клинические признаки течения африканской чумы свиней у свиномы (*Sus scrofa domesticus* L.) крупной белой породы при заражении изолятом ASFV/Kaliningrad 17/WB-13869: А — атаксия, снижение ответа на внешние раздражители, Б — очаги некроза кожи, В — гиперемия конъюнктивы (опыт в виварии Федерального центра охраны здоровья животных, ФГБУ ВНИИЗЖ, 2018 год).



**Рис. 2.** Показатели термометрии (1), геномная нагрузка (2) и результаты исследования проб крови с помощью твердофазного иммуноферментного анализа (ТФ-ИФА) (3) и иммунопероксидазного метода (ИПМ) (4) у свиней (*Sus scrofa domesticus* L.) крупной белой породы при заражении изолятом вируса африканской чумы свиней ASFV/Kaliningrad 17/WB-13869: сверху вниз — соответственно свинья № 1, № 2, № 3, № 4, № 5, № 6. Горизонтальной пунктирной линией по оси температуры отмечена граница физиологической нормы (40,0 °C); вертикальными пунктирными линиями отмечены положительные результаты (метод ИПМ); † — даты падежа (опыт в виварии Федерального центра охраны здоровья животных, ФГБУ ВНИИЗЖ, 2018 год).

На протяжении всего срока наблюдения у животных регистрировали

клинические признаки, характерные для АЧС. С момента заражения до падежа у контактной свиньи № 1 отсутствовали иные симптомы, кроме повышения температуры тела выше физиологической нормы (40,0 °С) и атаксии. В группе зараженных животных (№№ 3-6) и у контактной свиньи № 2 отмечали характерные для АЧС клинические признаки — снижение аппетита (вплоть до полного отказа от корма и воды), поражение нервной (от астении до арефлексии), дыхательной (от легкого до выраженного диспноэ) и пищеварительной (регистрация диареи от легкой до развития дегидратации) систем, наличие цианотичных зон (до 15 % от поверхности кожного покрова), гиперемию конъюнктивы (от умеренной до выраженной с наличием серозно-гнояного экссудата) (рис. 1).

Так, общая сумма баллов у свиньи № 1 (сверхострая форма) составила 6, у зараженных свиней №№ 3-6 (острая форма) — 12-15, у свиньи № 2 (подострая форма) — 21 балл.

Повышение температуры тела (> 40,0 °С) отмечали у инфицированных животных, начиная с 4-6-х сут после начала эксперимента, в то время как у контактных свиней № 1 и № 2 — соответственно с 13-х и 6-х сут (рис. 2). У зараженных свиней №№ 3, 4 вирусную регистрацию начинали с 3-х сут, у №№ 5, 6 — с 6-х сут. Максимальная геномная нагрузка достигала 7,8 ч.к.г/мл (log<sub>10</sub>).

Специфические антитела к вирусу АЧС в сыворотке крови свиней при исследовании с помощью тест-систем для ТФ-ИФА не детектировали. Степень ингибирования не превышала 36,4 % для тест-системы Ingezim PPA Comras (пробы со степенью ингибирования < 40 % считают отрицательными). При использовании тест-системы ID Screen, African Swine Fever Indirect, Screening Test максимальное значение S/P % (отношение оптической плотности исследуемого образца к оптической плотности положительного контроля) составило 27,8 % (образцы со значением S/P % < 30 % считают отрицательными). При этом в процессе одновременного лабораторного исследования сыворотки крови с использованием ИПМ были получены положительные результаты на наличие специфических антител в пробах, отобранных за 1-2 сут до смерти одного контактного (№ 1) и трех зараженных животных (№№ 3, 4 и 6).

## 2. Оценка патологоанатомических изменений у свиней (*Sus scrofa domestica* L.) крупной белой породы при заражении изолятом вируса африканской чумы свиней ASFV/Kaliningrad 17/WB-13869 (опыт в виварии Федерального центра охраны здоровья животных, ФГБУ ВНИИЗЖ, 2018 год)

№ сви- ньи	Легкие			Сердце		Селе- зенка		Лимфоузлы			Печень			Почки			Мочевой пузырь	Транссудат		Σ
	I	II	III	IV	V	VI	VII	VIII	IX	X	XI	XII	XIII	XIV	XV	XVI	XVIII	XIX		
1	-	-	1	2	-	1	1	1	-	-	-	-	1	-	1	-	-	-	-	8
2	2	2	1	2	1	3	2	3	2	2	2	2	2	2	2	2	2	2	1	35
3	1	1	1	1	1	2	2	2	1	-	1	1	1	1	1	1	1	1	-	19
4	2	2	1	1	2	2	2	2	2	1	-	-	2	2	2	1	2	1	1	27
5	1	1	1	1	1	2	2	1	1	-	1	-	1	-	1	1	1	1	-	16
6	2	3	1	2	1	1	1	1	-	1	1	1	1	1	1	1	1	1	-	20
Σ	8	9	6	9	6	11	10	10	6	4	5	4	8	6	8	6	7	2	125	

Примечание. I — отеки, II — пневмония, III — кровоизлияния под плеврой; IV — геморрагический диатез, дистрофия, V — транссудат в перикардиальной полости; VI — кровенаполнение, VII — спленомегалия; VIII — подчелюстные лимфоузлы, IX — брыжеечные лимфоузлы, X — паховые лимфоузлы; XI — гепатопатия, XII — желчевыводящие пути; XIII — геморрагический диатез в корковом и мозговом веществе, XIV — субкапсулярные геморрагии, XV — кровоизлияния в почечной лоханке; XVI — геморрагический диатез в слизистой оболочке, XVIII — грудная полость, XIX — брюшная полость; Σ — сумма баллов. Проверки означают, что соответствующие патологоанатомические изменения не выявлены.

После регистрации падежа проводили аутопсию каждого животного. Из характерных патологоанатомических изменений отмечали, в

частности, кровенаполнение селезенки (11 баллов), спленомегалию (10 баллов), увеличение подчелюстных лимфоузлов (10 баллов), пневмонию (9 баллов) (табл. 2).

Как и при оценке клинических признаков, тяжесть патологоанатомических изменений зависела от формы течения болезни. Так, наименьшая сумма баллов была у свиньи № 1 (8 баллов), в то время как большая — у свиньи № 2 (35 баллов).

Геном вируса АЧС обнаружили при исследовании всех проб органов (рис. 3), а геномная нагрузка в среднем составила  $6,23 \pm 0,16$  ч.к.г/мл ( $\log_{10}$ ).

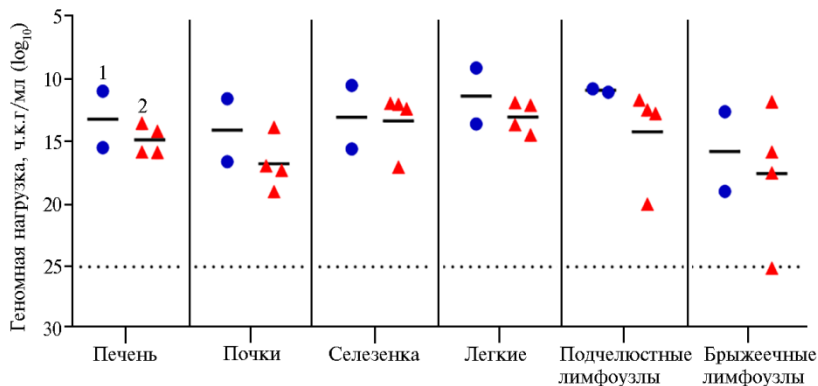


Рис. 3. Степень геномной нагрузки в органах павших свиней (*Sus scrofa domestica* L.) крупной белой породы при заражении изолятом вируса африканской чумы свиней ASFV/Kaliningrad 17/WB-13869: 1 — контактные, 2 — зараженные животные (опыт в виварии Федерального центра охраны здоровья животных, ФГБУ ВНИИЗЖ, 2018 год).

Следует отметить, что выявленные биологические свойства изолята ASFV/Kaliningrad 17/WB-13869 сравнимы с таковыми для гемадсорбирующих изолятов вируса АЧС II генотипа, выделенных на территории Российской Федерации (Stavropol 01/08, Псков-Яшково, ASFV/Primorsky 19/WB-6723 и др.) (22, 32, 34), Республики Польша (Pol16/DP/OUT21) (17), Китайской Народной Республики (Pig/HLJ/18) (16), Грузии (2) и Армении (1), которые обладают 100 % летальностью для свиней.

Так, в настоящей работе сроки с момента заражения изучаемым изолятом до повышения температуры тела выше физиологической нормы (40,0 °C) и регистрации генома возбудителя АЧС в крови животных совпадали с таковыми для других высоковирулентных изолятов и составили соответственно от 4 до 6 сут и от 3 до 6 сут. При этом у животных отмечали и другие клинические признаки АЧС, такие как снижение аппетита, поражение нервной и пищеварительной систем, наличие цианотичных зон, гиперемии конъюнктивы (13, 16, 17, 32, 33).

В отличие от генома вируса АЧС, регистрируемого в крови инфицированных свиней с момента его первого обнаружения до гибели животных, специфические антитела к возбудителю мы обнаружили только при исследовании сыворотки крови от трех свиней, зараженных внутримышечно, и одной контактной свиньи с помощью ИПМ. Сопоставимые данные были получены в работе С. Gallardo и соавт. (17): авторы обнаруживали специфические антитела к вирусу АЧС с помощью ИПМ в образцах сыворотки, полученной от 83,3 % животных, инфицированных изолятом вируса АЧС Pol16/DP/OUT21 (Польша, 2016), начиная с 7 с.п.з., в то время как в ТФ-ИФА положительный результат был получен только у одной контактной свиньи на 16 с.п.з. В работе А. Pershin и соавт. (13) специфические антитела выявляли при исследовании проб сыворотки крови, полученной от 19,3 %

свиней, зараженных различными изолятами вируса АЧС (13 шт.), выделенными на территории Российской Федерации в 2013-2018 годах, а первые положительные результаты отмечали, начиная с 14,14±2,00 с.п.з. В то же время в работе А.Р. Шотина с соавт. (22) в процессе проведения биологической пробы с изолятом ASFV/Primorsky 19/WB-6723 (Приморский край, 2019 год) специфические антитела к вирусу АЧС выявлены не были. Полученные данные могут быть следствием достаточно скорой гибели животных: ни одно из них не прожило с момента появления первых клинических признаков АЧС дольше 7 сут (для зараженных животных) и 14 сут (для контактных) (35), а также большей чувствительностью ИПМ по сравнению с ТФ-ИФА (36-38).

Тяжесть патологоанатомических изменений, как и выраженность клинических признаков, коррелировала с длительностью течения болезни. Характерные для АЧС поражения, описанные отечественными и зарубежными авторами для изолятов вируса АЧС из Китая (Pig/HLJ/18) (16), Польши (Pol16/DP/OUT21) (17), Владимирской (Шихобалово 10/13) (9), Рязанской (Рязань-Сапожково/2016) (10), Новгородской (Новгород-Окулово) (11) областей, Приморского края (22) и других регионов России, наблюдали в легких, сердце, селезенке и других органах у животных в эксперименте.

Таким образом, результаты проведенных исследований позволяют охарактеризовать изолят вируса африканской чумы свиней (АЧС) ASFV/Kaliningrad 17/WB-1386 как высоковирулентный, способный вызывать АЧС у свиней от сверхострой до подострой формы с гибелью до 100 % зараженных и находящихся в прямом контакте животных. Несмотря на полученные данные, существует вероятность выживания части животных, зараженных в том числе высоковирулентными изолятами вируса АЧС, а также возможность изменения биологических свойств уже циркулирующих вариантов возбудителя. Это требует дополнительного применения прямых (ПЦР-РВ, вирусо-выделение) и косвенных (ТФ-ИФА, ИПМ) методов исследования для выявления соответственно вируса АЧС и/или его генома и специфических антител к возбудителю инфекции.

## ЛИТЕРАТУРА

1. Gabriel C., Blome S., Malogolovkin, A., Parilov S., Kolbasov D., Teifke J.P., Beer M. Characterization of African swine fever virus Caucasus isolate in European wild boars. *Emerging Infectious Diseases*, 2011, 17(12): 2342-2345 (doi: 10.3201/eid1712.110430).
2. Guinat C., Reis A.L., Netherton C.L., Goatley L., Pfeiffer D.U., Dixon L. Dynamics of African swine fever virus shedding and excretion in domestic pigs infected by intramuscular inoculation and contact transmission. *Veterinary Research*, 2014, 45(1): 93 (doi: 10.1186/s13567-014-0093-8).
3. Blome S., Gabriel C., Dietze K., Breithaupt A., Beer M. High virulence of African swine fever virus caucasus isolate in European wild boars of all ages. *Emerging Infectious Diseases*, 2012, 18(4): 708 (doi: 10.3201/eid1804.111813).
4. *Events management. WAHIS*. Режим доступа: <https://wahis.woah.org/#/event-management>. Дата обращения: 21.03.2022.
5. Dixon L.K., Chapman D.A.G., Netherton C.L., Upton C. African swine fever virus replication and genomics. *Virus Research*, 2013, 173(1): 3-14 (doi: 10.1016/j.virusres.2012.10.020).
6. Мазлум А., Иголкин А.С., Власова Н.Н., Роменская Д.В. Вирус африканской чумы свиней: использование генетических маркеров при анализе путей его распространения. *Ветеринария сегодня*, 2019, 3: 3-14 (doi: 10.29326/2304-196X-2019-3-30-3-8).
7. Груздев К.Н., Караулов А.К., Иголкин А.С. Опыт борьбы с африканской чумой свиней в Российской Федерации и его значение для других стран. *Ветеринария сегодня*, 2020, 1: 38-43 (doi: 10.29326/2304-196X-2020-1-32-38-43).
8. Alonso C., Borca M., Dixon L., Revilla Y., Rodriguez F., Escribano J.M. ICTV Virus Taxonomy Profile: Asfarviridae. *The Journal of General Virology*, 2018, 99(5): 613-614 (doi: 10.1099/jgv.0.001049).
9. Ремыга С.Г., Першин А.С., Шевченко И.В., Иголкин А.С., Шевцов А.А. Клинические и



- патологоанатомические изменения у диких европейских кабанов и домашних свиней при заражении вирусом африканской чумы свиней. *Ветеринария сегодня*, 2016, 3(18): 46-51.
10. Власов М.Е., Сибгатуллова А.К., Бальшев В.М. Особенности течения африканской чумы у свиней, инфицированных изолятами вируса АЧС, выделенными в Российской Федерации. *Ветеринария*, 2019, 4: 15-19 (doi: 10.30896/0042-4846.2019.22.4.15-19).
  11. Болгова М.В., Моргунов Ю.П., Васильев А.П., Бальшев В.М. Биологические свойства изолятов вируса африканской чумы свиней, выделенных в Российской Федерации в 2012 г. *Актуальные вопросы ветеринарной биологии*, 2013, 4(20): 26-30.
  12. Бальшев В.М., Куриннов В.В., Цыбанов С.Ж., Калантаенко Ю.Ф., Колбасов Д.В., Проин В.В., Корнева Г.В. Биологические свойства вируса африканской чумы свиней, выделенного в Российской Федерации. *Ветеринария*, 2010, 7: 25-27.
  13. Pershin A., Shevchenko I., Igolkin A., Zhukov I., Mazloun A., Aronova E., Vlasova N., Shevtsov A. A long-term study of the biological properties of ASF virus isolates originating from various regions of the Russian Federation in 2013-2018. *Vet. Sci.*, 2019, 6(4): 99 (doi: 10.3390/vetsci6040099).
  14. Варенцова А.А., Ремыга С.Г., Гаврилова В.Л., Жуков И.Ю., Пузанкова О.С., Власова Н.Н., Шевцов А.А., Груздев К.Н. Сравнительный анализ изолятов вируса африканской чумы свиней. *Ветеринария*, 2013, 12: 27-32.
  15. Черных Ю.А., Кривонос Р.А., Верховский О.А., Алипер Т.И., Першин А.С., Жуков И.Ю., Власова Н.Н., Иголкин А.С. Молекулярно-биологические свойства изолята Тимашевск 01/18. *Ветеринарный врач*, 2019, 2: 15-22 (doi: 10.33632/1998-698X.2019-2-15-22).
  16. Zhao D., Liu R., Zhang X., Li F., Wang J., Zhang J., Liu X., Wang L., Zhang J., Wu X., Guan Y., Chen W., Wang X., He X., Bu Z. Replication and virulence in pigs of the first African swine fever virus isolated in China. *Emerging Microbes & Infections*, 2019, 8(1): 438-447 (doi: 10.1080/22221751.2019.1590128).
  17. Gallardo C., Soler A., Nurmoja I., Cano-Gómez C., Cvetkova S., Frant M., Woźniakowski G., Simón A., Pérez C., Nieto R., Arias M. Dynamics of African swine fever virus (ASFV) infection in domestic pigs infected with virulent, moderate virulent and attenuated genotype II ASFV European isolates. *Transboundary and Emerging Diseases*, 2021, 68(5): 2826-2841 (doi: 10.1111/tbed.14222).
  18. Zani L., Forth J. H., Nurmoja I., Leidenberger S., Henke J., Carlson J., Breidenstein C., Viltrop A., Hüper D., Sauter-Louis C., Beer M., Blome S. Deletion at the 5'-end of Estonian ASFV strains associated with an attenuated phenotype. *Scientific Reports*, 2018, 8(1): 6510 (doi: 10.1038/s41598-018-24740-1).
  19. Sun E., Zhang Z., Wang Z., He X., Zxang X., Wang L., Huang L., Xi F., Huangfu H., Tsegay G., Huo H., Sun J., Tian Z., Xia W., Yu X., Li F., Liu R., Guan Y., Zhao D., Bu Z. Emergence and prevalence of naturally occurring lower virulent African swine fever viruses in domestic pigs in China in 2020. *Sci. China Life Sci.*, 2021, 64, 752-765 (doi: 10.1007/s11427-021-1904-4).
  20. Gallardo C., Soler A., Nieto R., Sánchez M.A., Martins C., Pelayo V., Carrascosa A., Revilla Y., Simón A., Briones V., Sánchez-Vizcaino J. M., Arias M. Experimental transmission of African swine fever (ASF) low virulent isolate NH/P68 by surviving pigs. *Transboundary and Emerging Diseases*, 2015, 62(6): 612-622 (doi: 10.1111/tbed.12431).
  21. Gallardo C., Soler A., Nieto R., Cano C., Pelayo V., Sánchez M.A., Pridotkas G., Fernandez-Pinero J., Briones V., Arias M. Experimental infection of domestic pigs with African swine fever virus Lithuania 2014 genotype II field isolate. *Transboundary and Emerging Diseases*, 2017 64(1): 300-304 (doi: 10.1111/tbed.12346).
  22. Шотин А.Р., Иголкин А.С., Мазлум А., Шевченко И.В., Бардина Н.С., Морозова Е.О., Шевцов А.А. Африканская чума свиней в Приморском крае: эпизоотическая ситуация и молекулярно-биологические свойства изолята, выделенного из трубчатой кости от дикого кабана. *Ветеринария сегодня*, 2022, 11(4): 347-358 (doi: 10.29326/2304-196X-2022-11-4-347-358).
  23. Gallardo C., Soler A., Rodze I., Nieto R., Cano-Gómez C., Fernandez-Pinero J., Arias M. Attenuated and non-haemadsorbing (non-HAD) genotype II African swine fever virus (ASFV) isolated in Europe, Latvia 2017. *Transboundary and Emerging Diseases*, 2019, 66(3): 1399-1404 (doi: 10.1111/tbed.13132).
  24. Sun E., Huang L., Zhang X., Zhang J., Shen D., Zhang Z., Wang Z., Huo H., Wang W., Huangfu H., Wang W., Li F., Liu R., Sun J., Tian Z., Xia W., Guan Y., He X., Zhu Y., Zxao D., Bu Z. Genotype I African swine fever viruses emerged in domestic pigs in China and caused chronic infection. *Emerging Microbes & Infections*, 2021, 10(1): 2183-2193 (doi: 10.1080/22221751.2021.1999779).
  25. Nurmoja I., Petrov A., Breidenstein C., Zani L., Forth J.H., Beer M., Kristian M., Viltrop A., Blome S. Biological characterization of African swine fever virus genotype II strains from north-eastern Estonia in European wild boar. *Transboundary and Emerging Diseases*, 2017, 64(6): 2034-2041 (doi: 10.1111/tbed.12614).
  26. Стрижакова О.М., Лыска В.М., Малоголовкин А.С., Новикова М.Б., Сидлик М.В., Ногина И.В., Шкаев А.Э., Балашова Е.А., Куриннов В.В., Васильев А.П. Валидация ИФА-набора для обнаружения антител к вирусу африканской чумы свиней в крови и селезенке

домашних свиней и диких кабанов. *Сельскохозяйственная биология*, 2016, 51(6): 845-852 (doi: 10.15389/agrobiol.2016.6.845rus).

27. Шевченко И.В., Жуков И.Ю., Першин А.С., Ремыга С.Г., Шевцов А.А., Иголкин А.С. *Методические рекомендации по постановке биопробы с заражением свиней вирусом африканской чумы свиней*. Владимир, 2017.
28. *Методические указания по оценке клинических признаков и патологоанатомических изменений при экспериментальном заражении вирусом африканской чумы свиней*. Владимир, 2017.
29. Kurinnov V., Belyanin S., Vasiliev A., Strizhachkova O., Lyska V., Nogina I., Balyshev V., Tsybanov S., Mironova L., Chernuih O., Kolbasov D. Detection of specific antibodies in the organs of dead domestic pigs and wild boars after an experimental acute ASF infection and at the infection outbreaks in Russia in 2008 to 2011. *EPIZONE 6th Annual Meeting «Viruses on the move»*. Brighton, 2012: 51.
30. Першин А.С., Комова Т.Н., Шотин А.Р., Жуков И.Ю., Власова Н.Н., Шевченко И.В., Иголкин А.С. *Методические рекомендации по выявлению антител к вирусу африканской чумы свиней иммунопероксидазным методом*. Владимир, 2020.
31. Чернышев Р.С., Мазлум А., Колбин И.С., Иголкин А.С. *Методические рекомендации по определению числа копий генома вируса африканской чумы свиней в биологическом материале методом полимеразной цепной реакции в режиме реального времени (ПЦР-РВ)*. Владимир, 2022.
32. Власов М.Е. Клинические проявления болезни и патологоанатомические изменения у свиней, инфицированных изолятами вируса АЧС, выделенными от кабанов. *Научный журнал КубГАУ*, 2017, 134(10): 1-11 (doi: 10.21515/1990-4665-134-086).
33. Балышев В.М., Власов М.Е., Имамдинов А.Р., Титов И.А., Моргунев С.Ю., Малоголовкин А.С. Биологические свойства и молекулярно-генетическая характеристика вируса африканской чумы свиней, выделенного в 2016-2017 гг. в различных регионах Российской Федерации. *Российская сельскохозяйственная наука*, 2018, 4: 54-57 (doi: 10.31857/S250026270000536-4).
34. Vlasova N.N., Varentsova A.A., Shevchenko I.V., Zhukov I.Y., Remyga S.G., Gavrilova V.L., Puzankova O.S., Shevtsov A.A., Zinyakov N.G., Gruzdev K.N. Comparative analysis of clinical and biological characteristics of African swine fever virus isolates from 2013 year Russian Federation. *British Microbiology Research Journal*, 2015, 5(3): 203-215 (doi: 10.9734/BMRJ/2015/12941).
35. Gallardo C., Fernández-Pinero J., Arias M. African swine fever (ASF) diagnosis, an essential tool in the epidemiological investigation. *Virus Research*, 2019, 271: 197676 (doi: 10.1016/j.virusres.2019.197676).
36. Gallardo M.C., de la Torre Reoyo A., Fernández-Pinero J., Iglesias I., Muñoz M.J., Arias M.L. African swine fever: a global view of the current challenge. *Porcine Health Management*, 2015, 1: 21 (doi: 10.1186/s40813-015-0013-y).
37. Mur L., Igolkin A., Varentsova A., Pershin A., Remyga S., Shevchenko I., Zhukov I., Sánchez-Vizcaino J.M. Detection of African swine fever antibodies in experimental and field samples from the Russian Federation: implications for control. *Transboundary and Emerging Diseases*, 2016, 63(5): e436-e440 (doi: 10.1111/tbed.12304).
38. *Global African Swine Fever Research Alliance (GARA) Gap Analysis Report. 2018*. Режим доступа: <https://go.usa.gov/xPWFt>. Дата обращения: 18.07.2021.

ФГБУ Федеральный центр охраны здоровья животных,  
600901 Россия, г. Владимир, мкр. Юрьевец, ФГБУ ВНИИЗЖ,  
e-mail: shotin@arriah.ru ✉, igolkin\_as@arriah.ru, mazlum@arriah.ru,  
shevchenko@arriah.ru, aronova@arriah.ru, gruzdev@arriah.ru

Поступила в редакцию  
19 августа 2022 года

*Sel'skokhozyaistvennaya biologiya [Agricultural Biology]*, 2023, V. 58, № 4, pp. 773-783

## BIOLOGICAL PROPERTIES OF AFRICAN SWINE FEVER VIRUS ASFV/Kaliningrad 17/WB-13869

A.R. Shotin ✉, A.S. Igolkin, A. Mazloun, I.V. Shevchenko, E.V. Aronova, K.N. Gruzdev

Federal Center for Animal Health Control, VNIIZZh, mkr. Yurievets, Vladimir, 600901 Russia, e-mail shotin@arriah.ru (✉ corresponding author), igolkin\_as@arriah.ru, mazlum@arriah.ru, shevchenko@arriah.ru, aronova@arriah.ru, gruzdev@arriah.ru

ORCID:

Shotin A.R. [orcid.org/0000-0001-9884-1841](https://orcid.org/0000-0001-9884-1841)  
Igolkin A.S. [orcid.org/0000-0002-5438-8026](https://orcid.org/0000-0002-5438-8026)  
Mazloun A. [orcid.org/0000-0002-5982-8393](https://orcid.org/0000-0002-5982-8393)

Shevchenko I.V. [orcid.org/0000-0001-6482-7814](https://orcid.org/0000-0001-6482-7814)  
Aronova E.V. [orcid.org/0000-0002-2072-6701](https://orcid.org/0000-0002-2072-6701)  
Gruzdev K.N. [orcid.org/0000-0003-3159-1969](https://orcid.org/0000-0003-3159-1969)

The authors declare no conflict of interests

Final revision received August 19, 2022

doi: 10.15389/agrobiol.2023.4.773eng

Accepted September 23, 2022

## Abstract

African swine fever (ASF) is a contagious viral disease of domestic pigs and wild boars of all ages and breeds. To date, the infection is endemic in many European and Asian countries including the Russian Federation. Previously ASF virus isolated and studied by Russian scientists were characterized as highly virulent, with 100 % mortality and assigned to genotype II. However, data on the detection of ASFV with reduced virulence and mortality were later reported, thus further analysis of modern isolates is of high importance. In this work, for the first time, we report the biological properties of the ASF virus (named ASFV/Kaliningrad 17/WB-13869) isolated on the territory of the Kaliningrad region of the Russian Federation. The bioassay was carried out on six large white breed pigs (*Sus scrofa domestica* L.) weighing 15-20 kg, the experiment was performed in a BSL-3 animal facility at the Federal Center for Animal Health (FGBU ARRIAH). Pigs Nos. 3-6 were infected intramuscularly with ASFV/Kaliningrad 17/WB-13869 (genotype II serotype 8) that was isolated from the tubular bone of a wild boar carcass (Bagrationovskiy District, Kaliningrad Province) at a dose of 10 HAD/head. Two uninfected pigs (Nos. 1, 2) were kept in-contact with the infected ones. Clinical signs and body temperature of experimental animals were registered daily. The presence and severity of clinical signs and pathological changes were expressed quantitatively (the sum of scores for a number of indicators). Clinical score was based on assessment of body temperature, weight, behavior, appetite and water consumption, the state of the digestive and respiratory systems, skin and mucous membranes, the presence of nasal discharge and vomiting. Pathological anatomical autopsy assessed changes in the organs of the spleen, kidneys, liver, lung, submandibular and mesenteric lymph nodes. Points were assigned on a scale of severity of recorded signs from 1 to 3 (the most severe). Blood sampling (5.0 cm<sup>3</sup> from each animal) was carried out until the death of pigs on the 0th, 3rd, 6th, 10th, 13th and 19th days after the start of the experiment. Samples taken from dead animals included; spleen, kidneys, liver, lung, submandibular and mesenteric lymph nodes. Samples and blood were used to prepare 10 % suspensions in sterile saline using an automatic homogenizer, then centrifuged at 400 g (Sigma Laborzentrifugen GmbH, Germany) for 2 min. The resulting supernatant was used for DNA extraction. Blood serum samples were tested for the presence of Anti-ASFV antibodies using ELISA test systems INgezim PPA Compac (Ingenasa, Spain) and ID Screen (IDvet, France), and immunoperoxidase method (IPM). Real-time PCR detected ASFV genome starting from the 3rd day after infection, while IPM detected anti-ASFV antibodies 1-2 days before the death of infected animals, no anti-ASFV antibodies were detected in the serum of animals by ELISA test systems throughout the experiment. Maximum clinical score was registered in animals with a sub-acute form of the disease (21 and 35 points, respectively), while minimum with hyper-acute disease form (6 and 8 points). As a result, ASFV/Kaliningrad 17/WB-13869 virus isolate was characterized as highly virulent, capable of causing ASF in pigs in forms from hyperacute to subacute with mortality up to 100 % of infected and contact animals, which is similar to the clinical picture caused by ASF virus isolates from the Russian Federation in 2007-2018.

Keywords: African swine fever, wild boars, bioassay, laboratory diagnostic methods, clinical signs, pathological changes.