

Ветеринарная медицина

УДК 619:617.7

doi: 10.15389/agrobiology.2023.6.1148rus

**ПАТОМОРФОЛОГИЧЕСКАЯ ХАРАКТЕРИСТИКА
ТКАНЕЙ КАПСУЛЫ ХРУСТАЛИКА У ЖИВОТНЫХ
ПОСЛЕ ПРОФИЛАКТИКИ ВТОРИЧНОЙ КАТАРАКТЫ****Ю.И. КУЛЯГИНА^{1, 2} ✉, Е.Н. БОРХУНОВА¹, С.В. ПОЗЯБИН¹, А.Г. ШИЛКИН²,
М.А. ВОЙТЕХА²**

Одна из актуальных проблем ветеринарной науки — лечение и профилактика патологий, снижающих рабочие и продуктивные качества наиболее ценных особей. В ветеринарной офтальмологии важной задачей остается поиск способов профилактики вторичной катаракты после ультразвуковой факоэмульсификации. Для этого применяются разные методики, однако вопросы о патоморфозе вторичной катаракты и обосновании эффективных методов ее профилактики остаются открытыми. В настоящей работе впервые выявлены морфологические изменения в капсуле хрусталика кроликов через 2 и 6 мес после факоэмульсификации при различных методиках профилактики вторичной катаракты. На основании клинической картины в совокупности с морфологическими изменениями установлен наиболее эффективный метод профилактики — капсулорексис задней капсулы хрусталика. Цель работы — изучить особенности морфологических изменений, возникающих у кроликов в капсуле хрусталика после выполнения факоэмульсификации, комбинированной с интраоперационными методиками профилактики вторичной катаракты. Исследование проводили в 2020–2021 годах в МГАВМиБ — МВА им. К.И. Скрябина и на базе центра ветеринарной офтальмологии доктора А.Г. Шилкина на кроликах (*Oryctolagus cuniculus domesticus*), не имеющих офтальмологической патологии (18 гол., метисы обоего пола, возраст 4 мес). Животных разделили на три группы (по 6 гол. в каждой). Во всех группах проводили ультразвуковую факоэмульсификацию по общепринятой методике. Животным 1-й группы имплантировали интраокулярную линзу (AquaFree Y-PL, hydrophobic, Overall Dia 13.0 mm, «Rumex», США), 2-й группы — внутрикапсульное кольцо (кольцо полимерное офтальмологическое внутрикапсульное для расправления хрусталиковой сумки и натяжения его капсулы, КПВ-«ЭТП-МГ» кольцо № 3, 13,0 мм, ФГУ МНТК Микрохирургия глаза им. акад. С.Н. Федорова Росмедтехнологии-ЭТП МГ, Россия). В 3-й группе осуществляли задний капсулорексис. В послеоперационный период кролики получали общее (эритрофлосацин, 5 мг/кг массы тела 2 раза в сутки; кетопрофен, 3 мг/кг МТ, 1 раз в сутки в течение 3 сут), а также местное лечение (атропин в течение 10 сут; моксифлоксацин, глазные капли — 14 сут; дексаметазон + неомицин + полимиксина В сульфат — 14 сут; непафенак — 28 сут). Животные находились под динамическим наблюдением, в ходе которого проводился офтальмологический осмотр и фотофиксация состояния глаз. Признаки вторичной катаракты устанавливали с помощью щелевой биомикроскопии, состояние глазного дна изучали методом офтальмоскопии, определяя при этом прозрачность капсулы. Кроликов выводили из эксперимента посредством медикаментозной эвтаназии по 2 и 4 гол. соответственно через 2 и 6 мес после операции. Глазные яблоки энуклеировали и помещали в 10 % нейтрализованный раствор формалина. Для макроскопической оценки состояния капсулы хрусталика срез проводили в области зубчатого края (ora serrata) с захватом сетчатки. Большую часть стекловидного тела аспирировали. После фотосъемки делали сагиттальный разрез глаза и проводили гистологическое исследование. Установлено, что в течение 2 мес после выполнения указанных манипуляций в капсуле возобновлялась пролиферация хрусталикового эпителия, происходило формирование хрусталиковых волокон (в основном в области экватора капсульной сумки), а также мог развиваться спаечный процесс с радужкой. В течение 6 мес изменения прогрессировали, однако в зависимости от применяемой методики это было выражено в разной степени. Показано, что капсулорексис задней капсулы хрусталика служит наиболее эффективной методикой профилактики вторичной катаракты, поскольку его применение сопровождается ограниченным воздействием на ткани в целом, отсутствием инородных предметов после операции и, как следствие, — наименьшей пролиферацией патологических тканей хрусталика с сохранением оптической прозрачности центральной области капсульной сумки.

Ключевые слова: хрусталик, вторичная катаракта, факоэмульсификация, профилактика вторичной катаракты, задний капсулорексис.

Поиск методов лечения животных с катарактой — актуальная проблема ветеринарной медицины, в частности служебного собаководства и спортивного коневодства. Распространенность патологий хрусталика у лошадей, особенно породистых, обусловлена значительным числом увеитов (воспалений сосудистой оболочки), катаракта регистрируется в 46–53 %

случаев от всех офтальмопатий. Среди патологий хрусталика у собак катаракта составляет 90 % (1), это одна из наиболее частых причин снижения зрительных функций животных, приводящая к снижению работоспособности собак и их преждевременной выбраковке. Эффективным методом лечения животных с катарактой служит факоемульсификация, которая позволяет получить положительные результаты в большинстве случаев. Однако частым осложнением после проведения операции становится вторичная катаракта, сопровождающаяся снижением зрительных функций (2) и развивающаяся в течение 1-6 мес после вмешательства, по разным данным, в 62 % (3) и даже в 100 % случаев (4).

В медицине человека для коррекции этого состояния успешно применяют YAG-лазерную дисцизию, удаляя оптически непрозрачную область капсулы (5). Однако в ветеринарии такой прием оказался неэффективным из-за многочисленных осложнений. В этих условиях особую значимость приобретают способы интраоперационной профилактики вторичной катаракты (6, 7). Среди хирургических методик, комбинируемых с факоемульсификацией (8, 9), эффективность в ветеринарной практике показала, в частности, имплантация интраокулярной линзы (10, 11). Имеются немногочисленные сведения о положительных результатах применения механической полировки капсулы хрусталика и имплантации внутрикапсульного кольца (12-15), а также капсулорексиса задней капсулы хрусталика (16-21).

Обсуждая патогенез вторичной катаракты, некоторые авторы (22, 23) описывают механизм волокнистой метаплазии эпителиальных клеток хрусталика. По их мнению, клетки хрусталикового эпителия у пациентов с катарактой подвергались метаплазии с образованием так называемых бляшек, состоящих из соединительной ткани и эктопической базальной мембраны, образованной эпителиальными клетками. М.Е. Vermaux с соавт. (24) выявили это состояние в 7 из 25 изученных случаев. Несмотря на полученные данные, возможность метаплазии хрусталиковых клеток в фибробласты с последующим развитием соединительной ткани вызывает сомнение. Кроме того, до сих пор не проводилось сравнительное исследование изменений, возникающих в тканях после комбинированного применения факоемульсификации в сочетании с интраоперационными методиками профилактики вторичной катаракты. В качестве объектов для изучения можно использовать кроликов, имеющих сходство вида воспаления и типа экссудации с лошадьми и собаками (25, 26).

В настоящей работе впервые выявлены морфологические изменения в капсуле хрусталика кроликов через 2 и 6 мес после факоемульсификации при различных методиках профилактики вторичной катаракты. На основании клинической картины в совокупности с морфологическими изменениями установлен наиболее эффективный метод профилактики — капсулорексис задней капсулы хрусталика.

Цель работы — изучить особенности морфологических изменений, возникающих у кроликов в капсуле хрусталика после выполнения факоемульсификации, комбинированной с интраоперационными методиками профилактики вторичной катаракты.

Методика. Исследование проводили на кроликах (*Oryctolagus cuniculus domesticus*), не имеющих офтальмологической патологии (18 гол., метисы обоего пола, возраст 4 мес), в МГАВМиБ—МВА им. К.И. Скрябина и на базе Центра ветеринарной офтальмологии доктора А.Г. Шилкина в 2020-2021 годах.

Животных разделили на три группы (по 6 гол. в каждой). Во всех группах проводили ультразвуковую факоемульсификацию по общепринятой

методике. Животным 1-й группы имплантировали интраокулярную линзу (AquaFree Y-PL, hydrophobic, Overall Dia 13.0 mm, «Rumex», США), 2-й группы — внутрикапсульное кольцо (кольцо полимерное офтальмологическое внутрикапсульное для расправления хрусталиковой сумки и натяжения его капсулы, КПВ-«ЭТП-МГ» кольцо № 3, 13,0 мм, ФГУ МНТК Микрохирургия глаза им. академика С.Н. Федорова Росмедтехнологии-ЭТП МГ, Россия). В 3-й группе осуществляли задний капсулорексис. В послеоперационный период кролики получали общее (энрофлоксацин, 5 мг/кг массы тела 2 раза в сутки; кетопрофен, 3 мг/кг МТ, 1 раз в сутки в течение 3 сут), а также местное лечение (атропин в течение 10 сут; моксифлоксацин, глазные капли — 14 сут; дексаметазон + неомицин + полимиксина В сульфат — 14 сут; непафенак — 28 сут).

Животные находились под динамическим наблюдением, в процессе которого проводился офтальмологический осмотр и фотофиксация состояния глаз (1-е, 3-е, 7-е сут после операции и далее 1 раз в 3 сут в течение первого месяца, затем 1 раз в месяц). При осмотре определяли внутриглазное давление (норма от 10 до 24 мм рт. ст.) (Tonovet, «iCare», Финляндия). Признаки вторичной катаракты устанавливали с помощью щелевой биомикроскопии (SL 17, «Kowa Company, Ltd.», Япония), состояние глазного дна изучали методом офтальмоскопии (Omega 500, «Heine Optotechnik GmbH & Co KG», Германия), определяя при этом прозрачность капсулы. В зависимости от выраженности изменений диагностировали вторичную катаракту I, II или III степени. При I степени глазное дно хорошо офтальмоскопировалось, при II степени в поле зрения присутствовали локальные помутнения, при III степени детали глазного дна были плохо различимы либо глазное дно не визуализировалось.

Кроликов выводили из эксперимента посредством медикаментозной эвтаназии по 2 и 4 гол. соответственно через 2 и 6 мес после операции. Глазные яблоки энуклеировали и помещали в 10 % нейтрализованный раствор формалина. Для макроскопической оценки состояния капсулы хрусталика срез проводили в области зубчатой линии (ora serrata) с захватом сетчатки. Большую часть стекловидного тела аспирировали. После фотосъемки смартфоном Huawei P30 («Huawei Technologies Co.», Ltd., Китай) делали сагиттальный разрез глаза и проводили его гистологическое исследование. Образцы после фиксации в 10 % растворе формалина заливали в парафин по общепринятой методике. Срезы готовили на ротационном автоматизированном микротоме HM-325 («MICROM International GmbH», Германия) и окрашивали гематоксилином и эозином для выявления общей морфологической картины, а также по Ван-Гизону (Van Gieson) для идентификации соединительной ткани и компонентов хрусталика. Гистологические срезы изучали при помощи светового микроскопа Jenamed-2 («Carl Zeiss Jena», Германия), совмещенного с системой цифровой микроскопии ImageScore C (ООО «Системы для микроскопии и анализа», Россия).

Все манипуляции с лабораторными животными осуществляли согласно Директиве 2010/63/EU Европейского парламента и Совета Европейского Союза по охране животных, используемых в научных целях (г. Страсбург, 22 сентября 2010 года).

Результаты. В 1-й группе на 2-е сут после операции внутриглазное давление было снижено до $8,5 \pm 1$ мм рт. ст., его нормализацию наблюдали на 3-е сут. Через 2 мес было отмечено помутнение капсулы, соответствующее катаракте I степени (83,3 % случаев) и II степени (16,7 % случаев). Макроскопически после вскрытия глазного яблока отчетливо определили

линзу, при этом капсула хрусталика имела типичное анатомическое положение (рис. 1, А), а помутнение располагалось преимущественно в экваториальной зоне. Микроскопически в области помутнения наблюдали значительное разрастание вещества хрусталика между листками капсулы (см. рис. 1, Б). В ресничном теле и радужке визуализировали признаки хронического воспаления, причем пигментная ткань цилиарного тела адгезировала к капсуле, образуя спайку, которая распространялась по ее поверхности (см. рис. 1, В). Через 6 мес после операции офтальмоскопия глаза дна в 25 % случаев была затруднена. Капсула хрусталика сохранила типичное расположение, в ней отчетливо определялась интраокулярная линза (см. рис. 1, Г). В отдаленном периоде отмечали более выраженное утолщение, уплотнение и помутнение капсулы. Помутнение занимало значительную часть поверхности, более выражено в экваториальной зоне. Микроскопически определяли очаги утолщения и скопления хрусталиковых клеток между листками капсулы (см. рис. 1, Д, Е).

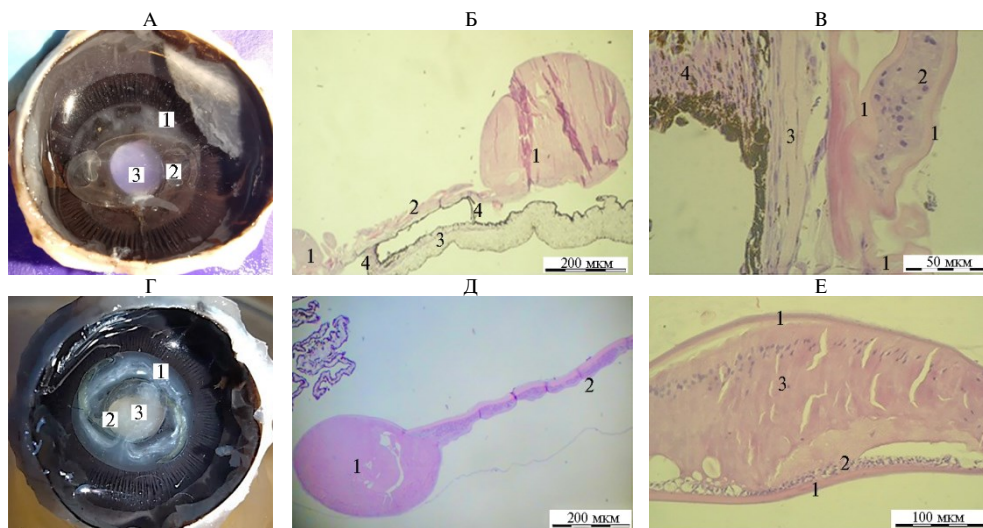


Рис. 1. Состояние капсулы хрусталика у кроликов (*Oryctolagus cuniculus domesticus*) после факто-эмульсификации и имплантации в капсульный мешок интраокулярной линзы: А — вскрытое глазное яблоко через 2 мес после операции (1 — капсула хрусталика с вторичной катарактой, 2 — интраокулярная линза, 3 — зрачковая зона); Б — микроструктура капсулы хрусталика, общий вид (1 — область утолщения капсулы, 2 — область истончения с незначительной пролиферацией эпителиоцитов хрусталика между слоями капсулы, 3 — радужка, 4 — спайки с радужкой); В — фрагмент очага утолщения (1 — капсула, 2 — эпителиальные клетки хрусталика, 3 — соединительнотканная капсула, 4 — пигментная ткань радужки); Г — вскрытое глазное яблоко через 6 мес после операции (1 — капсула хрусталика с вторичной катарактой, 2 — интраокулярная линза, 3 — зрачковая зона); Д — микроскопические изменения в капсуле хрусталика (1 — область утолщения капсулы, 2 — область истончения со скоплениями эпителиоцитов хрусталика между слоями капсулы); Е — фрагмент области утолщения (1 — капсула, 2 — пролифераты эпителиальных клеток хрусталика, 3 — хрусталиковые волокна, наблюдаются признаки отека) (окрашивание гематоксилином и эозином, микроскоп Jenamed-2, «Carl Zeiss Jena», Германия; Б, Д: объектив $\times 4$, окуляр $\times 10$; В: объектив $\times 40$, окуляр $\times 10$; Е: объектив $\times 10$, окуляр $\times 10$).

Во 2-й группе в послеоперационный период внутриглазное давление, по результатам тонометрии, на 2-е сут было сниженным ($8,6 \pm 1,2$ мм рт. ст.), в одном случае наблюдали офтальмогипертензию и бомбаж радужной оболочки. В течение 2 нед внутриглазное давление нормализовалось, однако сохранились задние синехии радужной оболочки. Через 2 мес формирование вторичной катаракты II степени было отмечено в 66,7 % случаев, при этом она распространилась преимущественно в экваториальной зоне

(рис. 2, А) и не препятствовала офтальмоскопии. Микроскопически в области помутнения выявили многочисленные утолщения, формирующиеся за счет эпителиальных клеток и хрусталиковых волокон, в которых были видны признаки фрагментации, отека, вакуольной дистрофии хрусталикового эпителия (см. рис. 2, Б, В). В цилиарном теле и радужке определили признаки хронического воспаления в виде умеренной макрофагально-лимфоцитарной инфильтрации. В оптически прозрачной области наблюдали только капсулу хрусталика в виде бесклеточной слабобазофильной тонковолокнистой субстанции.

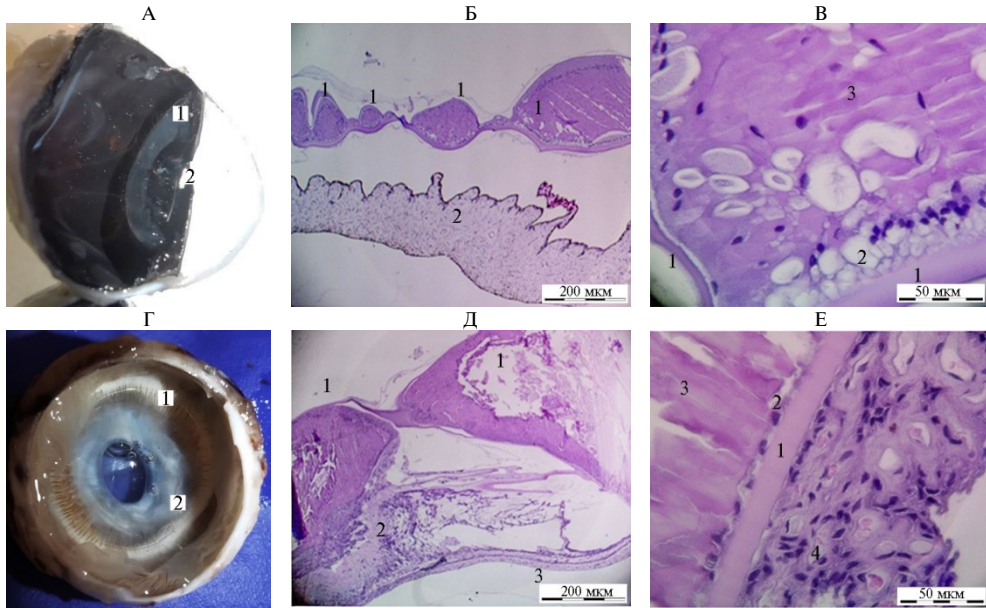


Рис. 2. Состояние капсулы хрусталика у кроликов (*Oryctolagus cuniculus domesticus*) после факто-эмульсификации и имплантации внутрикапсульного кольца: А — вскрытое глазное яблоко через 2 мес после операции (1 — вторичная катаракта, 2 — зрачковая зона); Б — микроструктура капсулы хрусталика, общий вид (1 — многочисленные утолщения разного размера, 2 — радужка); В — фрагмент области утолщения (1 — капсула, 2 — эпителиальные клетки хрусталика, многие в состоянии гидрооптической дистрофии, 3 — хрусталиковые волокна); Г — вскрытое глазное яблоко через 6 мес после операции (1 — внутрикапсульное кольцо, смещенное за пределы капсульного мешка, 2 — экватор капсульного мешка с вторичной катарактой); Д — микроскопические изменения в капсуле хрусталика (1 — области утолщения в капсуле хрусталика, 2 — соединительнотканная капсула, сформировавшаяся вокруг кольца, 3 — фиброзная оболочка, 4 — внутрикапсульное кольцо); Е — краевая зона очага утолщения (1 — капсула, хрусталиковый эпителий, 2 — хрусталиковые волокна, 3 — соединительная ткань, прирастающая к капсуле со стороны радужки) (окрашивание гематоксилином и эозином, микроскоп Jenamed-2, «Carl Zeiss Jena», Германия; Б, Д: объектив $\times 4$, окуляр $\times 10$; В, Е: объектив $\times 40$, окуляр $\times 10$).

Через 6 мес выявляли вторичную катаракту (см. рис. 2, Г), затрудняющую офтальмоскопию в 50 % случаев, при этом в 25 % глазное дно не визуализировалось из-за спаечного процесса в зрачковой зоне. При микроскопических исследованиях определили внутрикапсульное кольцо, между его материалом и капсулой наблюдали небольшое количество хрусталиковых клеток и хрусталиковых волокон (см. рис. 2, Д). Рядом выявили инкапсулированный материал кольца, причем капсула формировала спайку с мощным слоем соединительной ткани (см. рис. 2, Е). В радужке и цилиарном теле регистрировали признаки хронического воспаления: разрастание соединительной ткани со стороны радужной оболочки, макрофагально-лимфоцитарную инфильтрацию, отек.

В 3-й группе внутриглазное давление на 2-е сут было пониженным ($9,0 \pm 1,5$ мм рт. ст.) и нормализовалось к 5-м сут. Через 2 мес глазное дно хорошо визуализировалось при офтальмоскопии у всех животных. При вскрытии в экваториальной зоне выявлена вторичная катаракта I степени, в центральной зоне в области заднего капсулорексиса сохранилось оптически прозрачное «окно» (рис. 3, А). В области помутнения определили очаги утолщения, сформированные хрусталиковыми эпителиоцитами и волокнами внутри капсулы хрусталика (см. рис. 3, Б, В). В проекции зрачка визуализировали оптически прозрачное пространство. Цилиарное тело и радужка имели признаки хронического воспаления.

Через 6 мес после операции у всех животных обнаружили признаки вторичной катаракты, более выраженной в экваториальной зоне, однако она не препятствовала офтальмоскопии, поскольку центральная зона, где проводили капсулорексис, оставалась оптически прозрачной (см. рис. 3, Г). Микроскопические в области помутнения выявили обильное отложение хрусталиковых волокон между листками капсулы (см. рис. 3, Д). В хрусталиковых волокнах определили признаки деструкции, фрагментации, отека, а прилежащая к ним капсула хрусталика очагово формировала складки (см. рис. 3, Е). В цилиарном теле и радужке определили признаки хронического воспаления. В проекции зрачка структуры капсулы не идентифицировали.

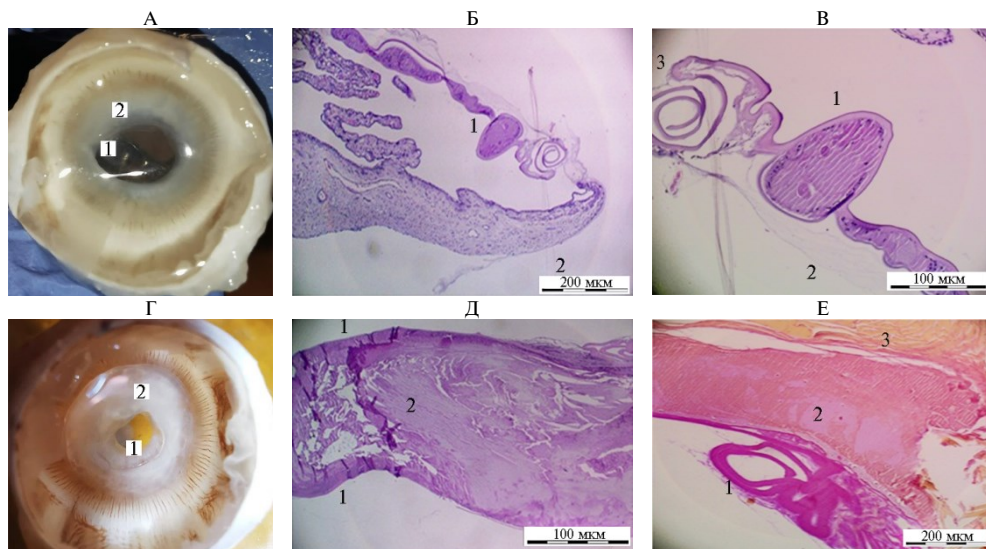


Рис. 3. Состояние капсулы хрусталика у кроликов (*Oryctolagus cuniculus domesticus*) после факоэмульсификации и капсулорексиса задней капсулы хрусталика: А — вскрытое глазное яблоко через 2 мес после операции (1 — оптически прозрачная центральная часть капсулы, 2 — область вторичной катаракты); Б — микроструктура капсулы, общий вид (1 — многочисленные очаги утолщения, 2 — радужка); В — фрагмент области катаракты (1 — область утолщения, хрусталиковые эпителии и волокна, внутри капсулы хрусталика, 2 — соединительнотканная капсула, 3 — складки капсулы); Г — вскрытое глазное яблоко через 6 мес после операции (1 — оптически прозрачная центральная часть капсулы, 2 — область вторичной катаракты); Д — область помутнения (1 — листки капсулы, 2 — хрусталиковые волокна); Е — микроскопические изменения в капсуле хрусталика (1 — складки капсулы, 2 — хрусталиковые волокна) (окрашивание гематоксилином и эозином, микроскоп Jenamed-2, «Carl Zeiss Jena», Германия; Б, Д: объектив $\times 4$, ок. 10; В, Е: объектив $\times 10$, окуляр $\times 10$).

На основании проведенных исследований установлено, что в течение 2 сут после операции у всех животных наблюдалось внутриглазное воспаление, одним из характеристик которого было снижение внутриглазного давления. В течение послеоперационного периода вторичная катаракта развивалась у всех животных, что соответствует данным I.D. Bras с соавт (4),

однако степень ее выраженности оказалась неодинаковой в исследованных группах: так, после капсулорексиса задней поверхности капсулы хрусталика она была минимальной. При отсутствии интраоперационных профилактических мероприятий вторичная катаракта II-III степени у кроликов развивается в 16,7 % в течение 2 мес и в 100 % случаев в течение 6 мес (1). Иная ситуация наблюдается после использования интраоперационных методик профилактики. Согласно нашим результатам, через 2 мес после комбинированного применения факоэмульсификации с имплантацией внутрикапсульного кольца это осложнение возникло в 66,7 % случаев, после имплантации интраокулярной линзы — в 16,7 % случаев и не развивалось после капсулорексиса задней капсулы хрусталика. Через 6 мес процесс прогрессировал и регистрировался в 75 % случаев после имплантации внутрикапсульного кольца, в 25 % после имплантации интраокулярной линзы и не возникал после заднего капсулорексиса.

В процессе морфологических исследований мы получили результаты, согласующиеся с данными А. Morales с соавт. (15) и свидетельствующие о том, что вторичная катаракта связана с пролиферацией эпителиальных клеток и образованием волокон хрусталика. Вместе с тем наши данные показывают, что формирование фиброзной ткани на поверхности капсулы связано не с метаплазией хрусталикового эпителия, а с вовлечением в воспаление радужки: она адгезирует к капсуле хрусталика и формирует с ней спайки. Эта информация дополняет современные представления о патогенезе вторичной катаракты.

Наши исследования показали, что наиболее эффективным интраоперационным методом профилактики вторичной катаракты, который целесообразно применять в сочетании с факоэмульсификацией, служит капсулорексис задней капсулы хрусталика (табл.). Об этом свидетельствует минимальная, по сравнению с другими методиками, выраженность послеоперационных структурных изменений (пролиферация эпителиоцитов, формирование хрусталиковых волокон, развитие спаечного процесса) при сохранении оптической прозрачности центральной зоны капсулы, находящейся в проекции зрачка. Все это позволяет восстановить зрительные функции с помощью заднего капсулорексиса и получить лучший клинический эффект, чем при имплантации интраокулярной линзы и внутрикапсульного кольца.

Доля (%) кроликов (*Oryctolagus cuniculus domesticus*), у которых наблюдалось развитие вторичной катаракты в зависимости от методики интраоперационной профилактики (n = 18)

Группа	Через 2 мес после операции			Через 6 мес после операции		
	I степень	II степень	III степень	I степень	II степень	III степень
1-я	83,3	16,7	-	75,0	25,0	-
2-я	33,3	66,7	-	25,0	50,0	25,0
3-я	100	-	-	100	-	-

Примечание. Описание групп и размер выборок по группам и срокам наблюдения см. в разделе «Методика». Прочерки означают, что вторичная катаракта указанной степени в группе не наблюдалась.

Таким образом, вторичная катаракта — это частое осложнение после проведения факоэмульсификации у кроликов. В основе ее патогенеза лежит пролиферация клеток хрусталикового эпителия с формированием неполноценных в структурном и функциональном отношении хрусталиковых волокон. Кроме того, имеет место спаечный процесс: радужка или ресничное тело, вовлекаясь в воспаление, образуют спайки с капсульной сумкой хрусталика. Результаты изучения патогенеза вторичной катаракты позволяют заключить, что капсулорексис задней капсулы хрусталика служит эффективным интраоперационным методом профилактики этого процесса и его

целесообразно применять в сочетании с факоэмульсификацией. Структурные изменения капсульной сумки после применения указанного метода минимальны, при этом сохраняется оптическая прозрачность центральной зоны капсулы, находящейся в проекции зрачка. Это способствует восстановлению зрительной функции и позволяет получить положительный клинический эффект.

ЛИТЕРАТУРА

1. Кулягина Ю.И. *Сравнительная характеристика методик интраоперационной профилактики вторичной катаракты при факоэмульсификации у собак. Канд. дис. М., 2022.*
2. Gelatt K.N., Gelatt J.P., Plummer C. *Veterinary Ophthalmic Surgery-E-Book.* USA, 2011.
3. Sigle K.J., Nasisse M.P. Long-term complications after phacoemulsification for cataract removal in dogs: 172 cases (1995-2002). *Journal of the American Veterinary Medical Association*, 2006, 228(1): 74-79 (doi: 10.2460/javma.228.1.74).
4. Bras I.D., Colitz C.M.H., Saville W.J.A, Gemensky-Metzler A.J., Wilkie D.A. Posterior capsular opacification in diabetic and nondiabetic canine patients following cataract surgery. *Veterinary Ophthalmology*, 2006, 9(5): 317-327 (doi: 10.1111/j.1463-5224.2006.00458.x).
5. Apple D.J., Peng Q., Visessook N., Werner L., Pandey S.K., Escobar-Gomes M., Ram J., Auffarth G.U. Eradication of posterior capsule opacification: documentation of a marked decrease in Nd:YAG laser posterior capsulotomy rates noted in an analysis of 5416 pseudophakic human eyes obtained postmortem. *Ophthalmology*, 2020, 127(4): S29-S42 (doi: 10.1016/j.ophtha.2020.01.026).
6. Gabel V.P., Neubauer L., Zink H., Birngruber R. Ocular side effect following neodymium: YAG laser irradiation. *International Ophthalmology Clinics*, 1985, 25(3): 137-149 (doi: 10.1097/00004397-198502530-00011).
7. Shihan M.H., Novo S.G., Duncan M.K. Cataract surgeon viewpoints on the need for novel preventative anti-inflammatory and anti-posterior capsular opacification therapies. *Current Medical Research and Opinion*, 2019, 35(11): 1971-1981 (doi: 10.1080/03007995.2019.1647012).
8. Werner L., Apple D.J., Schmidbauer J.M. Ideal IOL (PMMA and Foldable). In: *Phacoemulsification principles and techniques* /L. Buratto, L. Werner, M. Zanini, D.J. Apple (eds.). Thorofare, NJ, 2003: 435-451.
9. Yi N.-Y., Park S.-A., Jeong M.-B., Kim W.-T., Kim S.-E., Chae J.-M., Seo K.-M. Phacoemulsification and acryl foldable intraocular lens implantation in dogs: 32 cases. *Journal of Veterinary Science*, 2006, 7(3): 281-285 (doi: 10.4142/jvs.2006.7.3.281).
10. Apple D.J. Peng Q., Visessook N., Werner L., Pandey S.K., Escobar-Gomez M., Ram J., Whiteside S.B., Schoderbeck R., Ready E.L., Guindi A. Surgical prevention of posterior capsule opacification: Part 1: progress in eliminating this complication of cataract surgery. *Journal of Cataract & Refractive Surgery*, 2000, 26(2): 180-187 (doi: 10.1016/s0886-3350(99)00353-3).
11. Gift B.W., English R.V., Nadelstein B., Weigt A.K., Gilger B.C. Comparison of capsular opacification and refractive status after placement of three different intraocular lens implants following phacoemulsification and aspiration of cataracts in dogs. *Veterinary Ophthalmology*, 2009, 12(1): 13-21 (doi: 10.1111/j.1463-5224.2009.00667.x).
12. Смоленская Ю.И., Полябин С.В. Интраоперационная профилактика вторичной катаракты при факоэмульсификации у собак. *Ветеринарная патология*, 2020, 2(72): 48-54.
13. Ahmed I.I.K., Cionni R.J., Kranemann C., Crandall A.S. Optimal timing of capsular tension ring implantation: Miyake-Apple video analysis. *Journal of Cataract & Refractive Surgery*, 2005, 31(9): 1809-1813 (doi: 10.1016/j.jcrs.2005.02.048).
14. Martin C.L. *Ophthalmic disease in veterinary medicine.* CRC Press, London, 2009 (doi: 10.1201/b15194).
15. Moraes A., da Costa P.F., da Conceição L.F., de Andrade A.L., Padua I.R.M., Marinho F.A., da Cunha Brito F.L., Laus J.L. Capsular tension ring alone and associated with acrylic foldable intraocular lens in posterior capsular opacification after phacoemulsification in dogs. *Ciência Rural, Santa Maria*, 45(3), 2015, 45(3): 540-545 (doi: 10.1590/0103-8478cr20131592).
16. Банцькина Ю.В., Малов И.В., Ерошевская Е.Б., Малов В.М. Методы профилактики развития послеоперационного помутнения задней капсулы хрусталика. Обзор литературы. *Практическая медицина*, 2018, 3: 20-24.
17. Малюгин Б.Э. Хирургия катаракты и интраокулярная коррекция на современном этапе развития офтальмохирургии. *Вестник офтальмологии*, 2014, 6: 80-88.
18. Малов И.В., Ерошевская Е.Б., Малов В.М., Крикун Т.И., Банцькина Ю.В. К технологии лечения больных с вторичной катарактой. *Известия Самарского научного центра Российской академии наук*, 2015, 5-3: 822-824.
19. Шилкин А.Г., Павлова Т.Н., Ротанов Д.А., Новикова К.А. Применение заднего капсуло-рексиса при ультразвуковой факоэмульсификации у животных. *Ветеринария, зоотехния и*

- биотехнология, 2015, 1: 46-50.
20. Galand A., van Cauwenberge F., Moosavi J. Posterior capsulorhexis in adult eyes with intact and clear capsules. *Journal of Cataract & Refractive Surgery*, 1996, 22(4): 458-461 (doi: 10.1016/s0886-3350(96)80042-3).
 21. Zanini M., Buratto L., Savini G. Capsulorhexis. In: *Phacoemulsification principles and techniques* /L. Buratto, L. Werner, M. Zanini, D.J. Apple. Thorofare, NJ, 2003: 83-92.
 22. Colitz C.M.H., Malarkey D., Dykstra M.J., McGahan M.C., Davidson M.G. Histologic and immunohistochemical characterization of lens capsular plaques in dogs with cataracts. *American Journal of Veterinary Research*, 2000, 61(2): 139-143 (doi: 10.2460/ajvr.2000.61.139).
 23. Gotoh N., Perdue N.R., Matsushima H., Sage E.H., Yan Q., Clark J.I. An in vitro model of posterior capsular opacity: SPARC and TGF- β 2 minimize epithelial-to-mesenchymal transition in lens epithelium. *Investigative Ophthalmology & Visual Science*, 2007, 48(10): 4679-4687 (doi: 10.1167/iovs.07-0091).
 24. Bernays M.E., Peiffer R.L. Morphologic alterations in the anterior lens capsule of canine eyes with cataracts. *American Journal of Veterinary Research*, 2000, 61(12): 1517-1519 (doi: 10.2460/ajvr.2000.61.1517).
 25. Позябин С.В., Борхунова Е.Н., Перышкина Л.С. Сравнительная характеристика регенерации стенки мочевого пузыря у кроликов после цистотомии и цистоскопии. *Ветеринария*, 2020, 6: 47-50.
 26. Kozlov N., Pozyabin S., Bhattarai B., Lipták T., Fuchs J., Marešová S., Kuricová M. Surgical management of intervertebral disc extrusion in a rabbit. *Journal of Small Animal Practice*, 2022, 63(7): 570-570 (doi: 10.1111/jsap.13496).

¹ФГБОУ ВО Московская государственная академия
ветеринарной медицины и биотехнологии —
МВА им. К.И. Скрябина,

109472 Россия, г. Москва, ул. Академика Скрябина, 23,
e-mail: nikole08@mail.ru ✉, borhunova@mail.ru, jippo77@mail.ru;

²Центр ветеринарной офтальмологии доктора

А.Г. Шилкина,

129323 Россия, г. Москва, ул. Снежная, 13,
e-mail: shilkin555@mail.ru, m.voy@bk.ru

Поступила в редакцию
5 июня 2023 года

Sel'skokhozyaistvennaya biologiya [Agricultural Biology], 2023, V. 58, № 6, pp. 1148-1157

PATHOMORPHOLOGICAL CHARACTERIZATION OF LENS CAPSULE TISSUES IN ANIMALS AFTER PREVENTION OF SECONDARY CATARACTS: AN EXPERIMENTAL STUDY

Yu.I. Kuliagina^{1, 2} ✉, E.N. Borkhunova¹, S.V. Pozyabin¹, A.G. Shilkin², M.A. Voitekha²

¹Skryabin Moscow State Academy of Veterinary Medicine and Biotechnology, 23, ul. Akademika K.I. Skryabina, Moscow, 109472 Russia, e-mail nikole08@mail.ru (✉ corresponding author), borhunova@mail.ru, jippo77@mail.ru;

²Shilkin Center for Veterinary Ophthalmology, 13, Snezhnaya ul, Moscow, 129323 Russia, e-mail shilkin555@mail.ru, m.voy@bk.ru

ORCID:

Kuliagina Yu.I. orcid.org/0000-0001-5209-158X

Borkhunova E.N. orcid.org/0000-0003-2355-8616

Pozyabin S.V. orcid.org/0000-0003-1296-2840

The authors declare no conflict of interests

Final revision received June 5, 2023

Accepted July 07, 2023

Shilkin A.G. orcid.org/0000-0001-5423-0299

Voitekha M.A. orcid.org/0000-0002-6543-8770

doi: 10.15389/agrobiol.2023.6.1148eng

Abstract

One of the current problems of veterinary science is the treatment and prevention of pathologies that reduce the working and productive qualities of especially valuable animals. In veterinary ophthalmology, it remains an important goal to find ways to prevent secondary cataract after ultrasound phacoemulsification. Different methods are used for this purpose, but the questions about pathomorphosis of secondary cataract and scientific basis of effective methods of its prevention remain open. In the present work morphologic changes in the lens capsule of rabbits 2 and 6 months after phacoemulsification under different methods of secondary cataract prophylaxis were identified for the first time. On the basis of clinical picture together with morphological changes the most effective method of prophylaxis - capsulorhexis of the posterior lens capsule - was established. The aim of the work was to study the features of morphological changes occurring in the lens capsule in rabbits after phacoemulsification combined with intraoperative techniques of secondary cataract prophylaxis. The study was carried out in 2020-2021 at the Skryabin Moscow State Academy of Veterinary Medicine and Biotechnology named and at Dr. A.G. Shilkin Veterinary Ophthalmology Center on 18 crossbred rabbits

(*Oryctolagus cuniculus domesticus*) of both sexes, aged 4 months, without ophthalmic pathologies. The animals were divided into three groups (6 animals in each group). Ultrasound phacoemulsification was performed in all groups according to the generally accepted technique. Animals of group 1 were implanted with intraocular lens (AquaFree Y-PL, hydrophobic, Overall Dia 13.0 mm, Rumex, USA), group 2 — with intracapsular ring (polymer ophthalmic intracapsular ring for lens bag spreading and lens capsule tensioning, KPV-“ETP-MG” ring No. 3, 13.0 mm, Federal State University Cross-Sectoral Research and Technology Centre, Acad. Fedorov Eye Microsurgery Rosmedtehnologiya-ETP-MG, Russia). In group 3 posterior capsulorhexis was performed. In the postoperative period, the rabbits received general (enrofloxacin, 5 mg/kg body weight, 2 times per day; ketoprofen, 3 mg/kg body weight, 1 time per day for 3 days) and topical treatment (atropine for 10 days; moxifloxacin, eye drops for 14 days; dexamethasone + neomycin + polymyxin B sulfate for 14 days; nepafenac for 28 days). The animals were under continuous monitoring, during which ophthalmologic examination and photographic fixation of the eye condition were performed. Signs of secondary cataract were identified by using slit-lamp biomicroscopy, the state of the ocular fundus was examined by ophthalmoscopy, and the transparency of the capsule was determined. The rabbits were subjected to drug euthanasia 2 and 6 months after the surgery, by 2 and 4 animals, respectively. Eyeballs were enucleated and placed in 10% neutralized formalin solution. For macroscopic evaluation of the state of the lens capsule, a slice was made in the area of the serrated edge of ora serrata with retinal capture. Most of the vitreous body was aspirated. After photography, a sagittal section of the eye was performed and subjected to histologic examination. It was found that within 2 months after performing the above techniques, proliferation of lens epithelium resumes in the capsule, lens fibers are formed (mainly in the area of the equator of the capsular bag), and adhesions with the iris may develop. Within 6 months, the changes progress, however, to a different degree depending on the technique used. It is shown that capsulorhexis of the posterior lens capsule is the most effective technique for secondary cataract prophylaxis due to a limited impact on tissues in general, absence of alien objects after the surgery and, therefore, the least proliferation of pathological lens tissues with preservation of optical transparency of the central region of the capsular bag.

Keywords: lens, cataract, posterior capsulorhexis, capsule opacification, secondary cataract, phacoemulsification, secondary cataract prevention.