

ОСОБЕННОСТИ ДИАГНОСТИКИ И ПАТОМОРФОЛОГИИ ЭЙМЕРИИДОЗОВ НОРОК В ЗВЕРОХОЗЯЙСТВАХ СЕВЕРО-ЗАПАДНОГО РЕГИОНА РОССИЙСКОЙ ФЕДЕРАЦИИ

Ю.Е. КУЗНЕЦОВ¹, Л.М. БЕЛОВА¹, Н.А. ГАВРИЛОВА¹, М.Э. МКРТЧЯН¹,
К.В. СИДОРЕНКО¹, А.Б. МУРОМЦЕВ²

Паразитарные болезни широко распространены у пушных зверей, особенно у норок. Кокцидиозы занимают среди них особое место, поскольку часто протекают без выраженных симптомов и в ряде случаев несвоевременно диагностируются, причиняя при этом серьезный урон здоровью животных и нанося ощутимый экономический ущерб звероводческим хозяйствам. В представленной работе в звероводческих хозяйствах Северо-Западного региона РФ впервые была изучена паразитофауна, экстенсивность (ЭИ) и интенсивность инвазии (ИИ) норок, уточнен видовой состав эймериид молекулярно-генетическим методом, проведен анализ клинического и биохимического состава крови, а также патоморфологических изменений в кишечнике у больных эймериидозами животных. Впервые на территории Калининградской области был обнаружен вид *Isospora evermanni*, а больных щенков норок удалось выявить с 13-суточного возраста. Даже при низкой ИИ у взрослых норок наблюдались патоморфологические изменения в тонком кишечнике. При высокой ИИ поражались все слои слизистой оболочки кишечника и отмечался выраженный диффузный, подострый лимфоплазмодитарный энтерит. У больных норок были выявлены изменения в составе крови. Цель нашей работы заключалась в разработке комплексного подхода к диагностике эймериидозов норок, включающего изучение видового состава паразитирующих простейших, оценку экстенсивности и интенсивности инвазии, определение клинических и биохимических показателей крови здоровых и зараженных эймериидозами животных, а также установление патоморфологических изменений при эймериозе и изоспорозе, протекающих в хронической и бессимптомной форме. С 2013 по 2019 год в шести звероводческих хозяйствах Северо-Западного региона РФ (Ленинградская и Калининградская области) было обследовано 6118 зараженных эймеридами и интактных норок (*Mustela vison*, *M. lutreola* Linnaeus, 1761, *Neovison vison* Schreber, 1777). Из них 294 норки были исследованы прижизненными (клиническое исследование животных, морфологическое и биохимическое исследование крови) и посмертными (патологоанатомическое вскрытие норок после эвтаназии, гистологическое и иммуногистохимическое исследования) методами. По результатам паразитологических исследований возбудители эймериидозов были выявлены у 2687 животных (ЭИ — 43,92 %). Преобладающими видами простейших оказались *Eimeria vison*, *E. furonis*, *Isospora laidlawi* и *I. evermanni*. Было проведено глубокое секвенирование региона V4 гена 18S рДНК и биоинформатический анализ, позволивший определить ОТЕ (операционные таксономические единицы) и установить их таксономическую принадлежность. Так нам удалось подтвердить результаты световой микроскопии. При этом последовательность выделенного фрагмента *E. vison* длиной в 383 п.н. имела наибольшее сходство (99,48 %) с последовательностью другого вида *E. ictidea*, которую мы взяли из GenBank. Чаше всего эймериидозы норок протекали в виде моноинвазий (37,20 %), микстинвазия двумя паразитами встречалась в 6,15 %, микстинвазия тремя простейшими — в 0,57 % случаев. Пик ЭИ в Северо-Западном регионе РФ у молодняка и взрослых норок приходился на лето. У животных в возрасте 1,5-6 мес эймериоз и изоспороз протекал преимущественно в острой и подострой форме, у норок старше 6 мес — в подострой, хронической и латентной. Содержание гемоглобина и эритроцитов в крови у больных эймериидозами норок было достоверно ниже, чем у здоровых, количество лейкоцитов, напротив, увеличивалось. У больных животных также наблюдалась эозинофилия, сегментоядерная нейтрофилия, количество базофилов увеличивалось в 2 раза, палочкоядерных нейтрофилов — в 1,6 раза. У больных животных отмечалась протеинемия, содержание общего билирубина и креатинина повышалось соответственно на 33,83 и 31,90 %, количество мочевины снижалось на 21,19 %. При проведении иммуногистохимических исследований антигены вируса чумы плотоядных, коронавируса и алеутской болезни норок не были выявлены. Был обнаружен легкий эозинофильный и лимфоплазмодитарный энтерит, сопровождающийся редким некрозом крипт вследствие паразитирования эндогенных стадий кокцидий. Заражение кокцидиями как в виде моноинвазии, так и ассоциаций паразитов сопровождалось нарушением целостности слизистой оболочки кишечника. При высокой ИИ в процесс полиморфной клеточной инфильтрации вовлекались как собственная и мышечная пластины, так и подслизистая основа. При этом возникал «синдром повышенной проницаемости кишечника», что сопровождалось нарушением функции желудочно-кишечного тракта.

Ключевые слова: норки, эймерии, изоспоры, простейшие, патогенез, патоморфология, гистология, иммуногистохимия.

Эймериидозы — одна из основных причин замедления роста молодняка норок, увеличения его отхода и ухудшения качества пушнины у взрослых животных (1-4). Представители родов *Eimeria* и *Isospora* локализируются в эпителиальных клетках слизистой оболочки кишечника и вызывают катарально-геморрагический энтерит, проявляющийся гиперемией и отеком слизистой оболочки тонкой кишки, слущиванием эпителия и нарушением структуры ворсинок (5). Вследствие патогенного воздействия паразита слизистая оболочка кишечника покрывается тягучей прозрачной слизью, утолщается, на ней возникают участки с точечными кровоизлияниями (6, 7). В ряде случаев инвазии протекают хронически и бессимптомно, что затрудняет их своевременную диагностику.

Доказано, что кокцидии оказывают существенное воздействие на морфобиологические и иммунологические качества слизи, которая имеет важное значение для микробиоты позвоночных животных (8, 9). Кишечные простейшие стимулируют повышенную выработку слизи посредством иммунного ответа Т-хелперов 2-го типа (Th2), при котором интерлейкины (IL)-13 и (IL)-22 (цитокины, участвующие в регуляции воспалительных реакций кишечника) управляют пролиферацией и гиперплазией бокаловых клеток (10), что становится иммунным ответом макроорганизма, пытающегося избавиться от паразита (6, 7).

Структурные и химические изменения в муцине (гликопротеин, который составляет основу слизи) особенно часто отмечаются при одновременном паразитировании нескольких видов простейших (6, 11). Кроме того, аналогичные изменения могут возникать у плотоядных животных при болезнях инфекционной этиологии (4). Патоморфологические изменения в кишечнике норок при эймериидозах описаны при остром течении болезни, но при хроническом изучены в меньшей степени (12-15).

В представленной работе в звероводческих хозяйствах Северо-Западного региона РФ впервые была изучена паразитофауна, экстенсивность (ЭИ) и интенсивность инвазии (ИИ) у норок, уточнен видовой состав эймериид молекулярно-генетическим методом, проведен анализ клинического и биохимического состава крови, а также патоморфологических изменений в кишечнике у больных эймериидозами животных. Впервые на территории Калининградской области был обнаружен вид *Isospora evermanni*, а больных щенков норок удалось выявить с 13-суточного возраста. Даже при низкой ИИ у взрослых норок наблюдались патоморфологические изменения в тонком кишечнике. При высокой ИИ поражались все слои слизистой оболочки кишечника и отмечался выраженный диффузный подострый лимфоплазмоцитарный энтерит. У больных норок были выявлены изменения в составе крови.

Цель нашей работы заключалась в разработке комплексного подхода к диагностике эймериидозов норок, включающего изучение видового состава паразитирующих простейших, оценку экстенсивности и интенсивности инвазии, определение клинических и биохимических показателей крови здоровых и больных эймериидозами животных, а также установление патоморфологических изменений при эймериозе и изоспорозе, протекающих в хронической и бессимптомной форме.

Методика. С 2013 по 2019 год в шести звероводческих хозяйствах Северо-Западного региона Российской Федерации (Ленинградская и Калининградская области) обследовали 6118 зараженных эймеридами и интактных норок (*Mustela vison*, *M. lutreola* Linnaeus, 1761, *Neovison vison* Schreber, 1777). Использовали прижизненные методы (клинические исследования животных, морфологические и биохимические исследования кро-

ви, флотационные копрологические исследования), после эвтаназии проводили патологоанатомическое вскрытие норок, гистологические и иммуногистохимические исследования (16, 17).

Для копрологического анализа фекалии каждого животного (по 10–20 г) упаковывали в полиэтиленовые пакеты, герметично закрывали и доставляли в лабораторию, соблюдая температурный режим хранения проб (+4 °С). Образцы исследовали методом Дарлинга с применением универсальной флотационной диагностической жидкости (18). Материал просматривали в световом микроскопе Микротон-200М (ООО «Петролазер», Россия) и микроскопе Primo Star («Carl Zeiss», Германия) с визуализацией при увеличении (10×10, 10×20 и 10×40), используя насадку Микрометр ОМП ЛОМО (АО «ЛОМО», Россия). Фоторегистрацию осуществляли при помощи фотокамеры микроскопов и камеры смартфона Mi MIX 2 («Xiaomi», Китай). Интенсивность инвазии (ИИ) оценивали подсчетом ооцист эймериид в 1 г фекалий, используя счетную камеру ВИГИС (ВИГИС, СССР).

При определении видового состава эймериид ооцисты (по 10 образцов) морфотипировали и подвергали 3-кратному замораживанию в жидком азоте (–196 °С) с целью разрушения стенок и высвобождения спороцист для последующего выделения ДНК. Экстракцию и очистку геномной ДНК проводили согласно описанию (19, 20). Концентрацию полученной ДНК оценивали на спектрофотометре SS2107 («MEDIORA OY», Финляндия), препараты хранили при +4 или –20 °С.

Генотипирование каждого образца проводили по двум локусам — ядерной 18S рДНК (SSUrDNA) и субъединицы I митохондриальной цитохромоксидазы (mt COI). Области из nu 18SSUrDNA и митохондриальной ДНК субъединицы I цитохромоксидазы (mt COI) амплифицировали с помощью полимеразной цепной реакции (ПЦР) со следующими праймерами: CYC1FE — 5'-TACCCAATGAAAACAGTTT-3', CYC4RB — 5'-CGTCT-TCAAACCCCTACTG-3' (21), Coccii 18S 595F 5'-CCGCGGTAATTCCAG-CTCCAAT-3', Coccii 18S 847R 5'-GCTGMAGTATTCAGGGCGACAA-3', Lank 18S 224F 5'-TCATAGTAACCGAACGGATC-3' (22), Api SSU 2733R 5'-CGGAATTAACCAGACAAATC-3' (21–23). ПЦР-амплификацию в реальном времени проводили для всех образцов на Veriti® Thermal Cycler («Life Technologies, Inc.», США) в объеме 25 мкл, содержащих ~ 100 нг геномной ДНК, 1× ПЦР-буфер, 1,5 мМ MgCl₂, 0,2 мМ дезоксирибонуклеотидтрифосфаты (dNTP), 400 нМ каждого праймера и 1 ед. полимеразы TaqDNA Invitrogen Platinum («Thermo Fisher Scientific», Канада). При секвенировании ПЦР-фрагменты получали в термоциклере Bio-Rad T100 («Bio-Rad Laboratories», Сингапур). Режим амплификации: 3 мин при 95 °С; 30 с при 94 °С, 30 с при 56–62 °С, 30–75 с при 72 °С (35 циклов); 7 мин при 72 °С (финальная элонгация). Продукты амплификации подвергали электрофоретическому разделению с использованием 2 % агарозного геля, окрашивали бромидом этидия, визуализировали на ультрафиолетовом трансиллюминаторе WUV-M10 («DAIHAN Scientific», Южная Корея) и разделяли с помощью электрофореза в агарозном геле с флуоресцентной детекцией. Затем их анализировали с использованием автоматического секвенатора SEQ 8000 («Beckman Coulter», США) согласно рекомендациям производителя. Погрешность прибора SEQ 8000 составляла не более 5 %. Из 10 образцов фиксированных в формалине и заключенных в парафин тканей (5–6 мкм) (FFPE) извлекали ДНК, используя QIAamp DNA FFPE Tissue Kit («Qiagen», Германия), для выявления геномного материала вируса чумы плото-

ядных, коронавируса и вируса алеутской болезни норки методом ПЦР согласно предусмотренному протоколу исследований (TLVet Path International Consultants — Animal Eye Consultants of Iowa, США).

Размер пиков и их площади вычисляли с помощью программного блока в базе данных Geneious (<https://www.geneious.com/>), для таксономической аннотации эймериид использовали средство поиска BLAST (<https://blast.ncbi.nlm.nih.gov/Blast.cgi>) и нуклеотидные последовательности, опубликованные в GenBank (<https://www.ncbi.nlm.nih.gov/genbank/>).

Кровь исследовали на биохимическом анализаторе Сапфир-400 («Токуо Воёки Медисис Инс.», Япония). Определяли содержание общего белка, глюкозы, общего билирубина, мочевины, мочевой кислоты, креатинина, холестерина, триглицеридов, а также активность аланинаминотрансферазы (АЛТ), аспаратаминотрансферазы (АСТ), кислой фосфатазы (КФ), α -амилазы, креатинкиназы (КК), лактатдегидрогеназы (ЛДГ).

Павших ($n = 6$) и вынужденно подвергнутых эвтаназии ($n = 20$) животных исследовали методом неполного гельминтологического вскрытия по К.И. Скрыбину. После вскрытия желудочно-кишечного тракта брали соскобы слизистой оболочки с пораженных мест, готовили мазки и окрашивали по Романовскому-Гимзе. Материалом для исследования служили 20 кишечника спонтанно зараженных эймериидами норки. Отбор проб осуществляли не позднее 1 ч после гибели животных. Образцы брали из центральной зоны патологически измененного очага органа (объем не более 1 см³) и зоны, граничащей с непораженными тканями.

Материал фиксировали в течение 7 сут в 10 % растворе буферного формалина (рН 6,8-7,0), количество которого в 10-20 раз превышало объем исследуемой пробы. После промывки в проточной воде с фиксированных образцов через всю толщину ткани вырезали фрагменты толщиной 3-4 мм, которые обезвоживали в спиртах возрастающей концентрации (50, 75, 90, 100 и 100 %) с последующей заливкой в парафин. Фиксированные образцы обезвоживали в автомате для гистологической обработки тканей карусельного типа STP-120 («MICROM International GmbH», Германия). Парафиновые блоки формировали с помощью станции заливки в парафин AP 280 («MICROM International GmbH», Германия). Срезы толщиной 5-7 мкм изготавливали на ротационном микротоме HM 320 E («MICROM International GmbH», Германия), используя систему переноса срезов STS («MICROM International GmbH», Германия), откуда их перемещали на подготовленное предметное стекло и оставляли подсыхать на ночь. Депарафинизацию и окраску срезов гематоксилином и эозином осуществляли в автомате для окрашивания тканей линейного типа HMS 70 («MICROM International GmbH», Германия).

Для исключения болезней инфекционной этиологии проводили иммуногистохимические (ИГХ) исследования. При лабораторной диагностике использовали набор для визуализации антигена (АГ) REVEAL Biotin-Free Polyvalent DAB («Spring Bio Science», США) согласно рекомендациям производителя. ИГХ окрашивание проводили вручную, для предотвращения нежелательного испарения жидкости и высыхания стекол использовали специальную подставку с крышкой. Для блокирования эндогенной пероксидазы препараты на подставке покрывали раствором Hydrogen Peroxide Block («Cell Marque Corporation», США) и инкубировали 10 мин при 18-25 °С, затем стекла промывали 3 раза в фосфатно-буферном растворе (ФБР) (25). Для демаскировки АГ образцы помещали в кюветы с цитратным буфером (рН 6,0), который подогревали на водяной

бане до 95 °С не менее 30-40 мин, затем остужали (буфер не выливали) и 2-кратно промывали дистиллированной водой. Для блокирования неспецифического связывания использовали раствор Protein Block DPB-125, («Spring Bio Science», США) (рН 7,6), который наносили на стекла с образцами тканей и инкубировали 10 мин при 18-25 °С, после чего раствор удаляли, срезы не промывали. Образцы тканей инкубировали с набором первичных антител (АТ) против вируса чумы плотоядных, коронавируса и алеутской болезни норок («Abcam», США) при 18-25 °С в течение 25-30 мин. Далее срезы покрывали раствором конъюгата вторичных антител с пероксидазой хрена, инкубировали 15 мин при 18-25 °С, 3-кратно промывали стекла буферным раствором и окрашивали раствором хромогена (на 1 см³ субстрата DAB Substrate — 0,020 см³), который наносили на срез ткани и инкубировали при 18-25 °С в течение 7-10 мин при затемнении, затем стекла 3-кратно промывали фосфатно-буферным раствором. Докрашивали гематоксилином Майера в течение 3-5 мин при 18-25 °С, после чего краситель удаляли, а предметные стекла помещали в дистиллированную воду на 3-5 мин. Перед заключением срезов под покровное стекло образцы тканей подвергали дегидратации, проводя препараты по спиртам разной концентрации: спирт этиловый (65 %) — 1-2 мин, спирт этиловый (80 %) — 1-2 мин, спирт этиловый (95 %) — 1-2 мин. Далее штатив со срезами помещали в ксилол на 1 мин, затем образцы подсушивали на воздухе 10-15 мин в вытяжном шкафу и заключали под покровные стекла (24). Все перечисленные манипуляции повторяли три раза для выявления АГ вируса чумы плотоядных, коронавируса и алеутской болезни норок. Результаты ИГХ анализа оценивали под микроскопом Primo Star («Carl Zeiss», Германия; увеличение ×100 или ×400). ИГХ окрашивание в препаратах отрицательных контролей («контроль ткани» и «контроль реакции») не допускалось. Результаты ИГХ реакции оценивали следующим образом: «-» — АГ вируса не обнаружен; «+» — единичные очаги АГ вируса; «++» — несколько очагов скопления АГ вируса; «+++» — множественные очаги скопления АГ вируса (24, 25).

Статистическую обработку результатов выполняли в программах Microsoft Excel 2013 и Primer of Biostatistics 4.03 for Windows методом вариационной статистики с помощью простого сравнения средних по двустороннему *t*-критерию Стьюдента в модификации Типпета. При изучении клинических и биохимических показателей крови здоровых и зараженных эймериидозами норок вычисляли средние значения (*M*) и ошибки средних (\pm SEM). При статистическом анализе различий принимали уровень статистической значимости $p = 0,05$; величины ранжировали по трем уровням достигнутых статистически значимых различий: $p \leq 0,05$; $p \leq 0,01$; $p \leq 0,001$.

Результаты. При паразитологических исследованиях в зверохозяйствах Северо-Западного региона России мы установили широкое распространение эймериидозов. Возбудители эймериидозов были выявлены у 2687 животных из 6118, то есть экстенсивность инвазии (ЭИ) составляла 43,92 % (табл. 1).

При молекулярном анализе нуклеотидной последовательности гена рибонуклеиновой кислоты малой рибосомальной субъединицы (рис. 1) была установлена видовая принадлежность выделенных возбудителей эймериидозов. Глубокое секвенирование региона V4 гена 18S рДНК и биоинформатический анализ позволили определить ОТЕ (операционные таксономические единицы) и установить их принадлежность. Преобладающи-

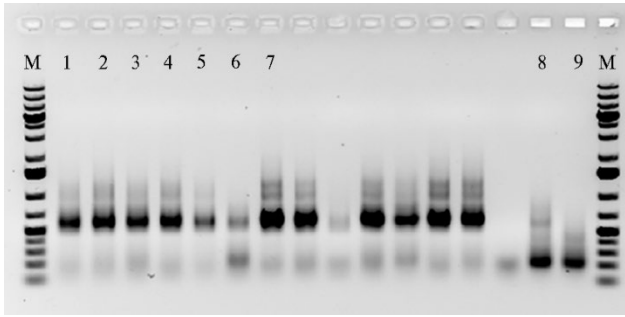


Рис. 1. Пример электрофоретического анализа 18S рДНК-библиотек при генотипировании эймериид, выделенных у норок в звероводческих хозяйствах Калининградской области в 2018 году. Анализируемые образцы с разным количеством ДНК: 1-3 — Nor1 (1, 2, 3 мкл), 4, 5 — Nor5 (1, 0,5 мкл), 6, 7 — Nor5PC (1, 0,5 мкл); 8, 9 — Ctrl_NegControl (в дублях); М — маркер молекулярных масс (GeneRuler 1 kb Plus DNA Ladder, «Thermo Fisher», США) (2 % агарозный гель).

ми видами простейших, паразитирующих у норок, были *Eimeria vison*, *E. furonis*, *Isospora laidlawi* и *I. eversmanni*. Последовательность фрагмента 18S рДНК длиной 383 п.н. из проб ооцист, определенных как *E. vison*, имела наибольшее (99,48 %) сходство с последовательностями *E. ictidea*. Этот результат свидетельствует о том, что требуются более подробные молекулярно-генетические исследования эймериид. Кроме того, высокое морфологическое и генетическое сходство *E. vison* и *E. ictidea* ставит вопрос о возможной необходимости синонимизации этих двух видов.

Результаты генотипирования выделенных эймериид по локусу субъединицы I митохондриальной цитохромоксидазы были аналогичны полученным для локуса ядерной 18S рДНК.

1. Экстенсивность инвазии (ЭИ) норок эймеридами в звероводческих хозяйствах Северо-Западного региона Российской Федерации по результатам паразитологических исследований (n = 6118 гол., 2013-2019 годы)

Вид эймерий и изоспор	Число зараженных	ЭИ, %
<i>Eimeria vison</i>	869	14,20
<i>E. furonis</i>	48	0,78
Итого эймерий	917	14,99
<i>Isospora laidlawi</i>	1356	22,16
<i>I. eversmanni</i>	3	0,05
Итого изоспор	1359	22,21
Итого моноинвазий	2276	37,20
<i>E. vison</i> + <i>E. furonis</i>	34	0,56
<i>E. vison</i> + <i>I. laidlawi</i>	294	4,81
<i>E. vison</i> + <i>I. eversmanni</i>	2	0,03
<i>E. furonis</i> + <i>I. laidlawi</i>	34	0,56
<i>E. furonis</i> + <i>I. eversmanni</i>	1	0,02
<i>I. laidlawi</i> + <i>I. eversmanni</i>	11	0,18
Микстинвазия двумя паразитами	376	6,15
<i>E. vison</i> + <i>I. laidlawi</i> + <i>I. eversmanni</i>	4	0,07
<i>E. vison</i> + <i>E. furonis</i> + <i>I. laidlawi</i>	31	0,51
Микстинвазия тремя паразитами	35	0,57
Итого	2687	43,92

Во всех зверохозяйствах эймериидозы чаще протекали в виде моноинвазий (37,2 %), микстинвазия двух паразитов встречалась в 6,15 %, микстинвазия тремя простейшими — в 0,57 % случаев. Самым распространенным среди моноинвазий видом оказался *I. laidlawi* (см. табл. 1). У обследованных животных ЭИ этим паразитом составила 22,16 %. Следует отметить о выявлении редко встречающегося вида *I. eversmanni* в одном хозяйстве на территории Калининградской области. ЭИ этим паразитом была незначительной и составила 0,05 %. Возбудитель в этом хозяйстве был обнаружен впервые и только у животных, завезенных из Ставропольского края. Ранее *I. eversmanni* находили у норок в Казахстане и Белоруссии соответственно в 1956 и 2006 годах (26). Среди эймерий преобладал вид *E. vison* (14,2 %), редко встречался вид *E. furonis* (0,78 %). Среди всех заболевших животных ЭИ *I. laidlawi* составляла больше половины — 50,5 %, *E. vison* — 32,3 %, ассоциация этих двух простейших была на третьем месте — 10,9 %.

По всем сезонам в годы наблюдения, за исключением зимних пе-

риодов, ЭИ у молодых животных оказалась выше, чем у взрослых. Так, в зимний период в Ленинградской области (2016 год) в обследованной выборке молодых норок ($n = 150$) зараженность составила 12,7 %, взрослых ($n = 120$) — 15,8 %. Пик инвазии и у молодняка, и у взрослого поголовья приходился на лето — соответственно 50,7 и 43,3 %. Весной и осенью ЭИ молодняка эймеридами оставалась примерно одинаковой — 38,0 и 36,0 %, у взрослых она составляла 30,8 и 24,2 %. ИИ также менялась от сезона к сезону. Как известно, простейшие выделяются из организма с определенной периодичностью, зависящей от вида паразита, условий внутренней среды и внешних факторов (2, 4, 12). Мы установили, что у взрослых животных из Ленинградской области ИИ была тем ниже, чем выше ЭИ. В летнюю декаду в Ленинградской области ИИ у самок снижалась до 2-58, у самцов — до 1-10 ооцист в пробе. В осенне-зимнее время показатель возрастал у самок до 480, у самцов — до 240 ооцист в пробе. Весной ИИ снижалась у самок до 1-180, у самцов — до 1-12 ооцист в пробе. У молодняка норок ИИ доходила до 280 ооцист в пробе.

При лабораторных исследованиях в Ленинградской области в 2016 году впервые удалось выявить больных щенков норок, начиная с 13-суточного возраста. У этой группы ($n = 6$) были обнаружены единичные ооцисты эймерий, ЭИ составила 12 %. Изучение ежемесячной динамики эймериидозной инвазии у щенков показало, что ее пик приходится на 2-месячный возраст (июнь-июль), в этот период число зараженных молодых животных достигало 30 из 50 обследованных, ЭИ составила 60 %. Мы связываем такой подъем инвазии у молодняка со стрессом, вызванным отъемом щенков от кормящих самок на 42-43-е сут после рождения. Достигнув пика, ЭИ начинала снижаться, составив в августе 56 %, в сентябре — 50 %. В зимний период число больных зверьков снижалось до минимума, ЭИ в феврале составляла всего 6 %, то есть в 10 раз меньше, чем в июле. Следовательно, к возрасту 7-9 мес у молодняка норок, зараженных простейшими, под воздействием клеточных и гуморальных факторов развивался иммунитет, напряженность которого зависела от вида возбудителя и физиологического состояния зверей. В 10- и 11-месячном возрасте наблюдался резкий подъем инвазированности (в среднем до 46-56 % от числа обследованного молодняка), что мы связываем с изменением в условиях кормления и содержания животных, а также с рассадкой по группам и закреплением самок за самцами. Тем не менее, как отмечалось выше, в осенне-зимний период ИИ возрастает и у молодых животных, и у взрослых.

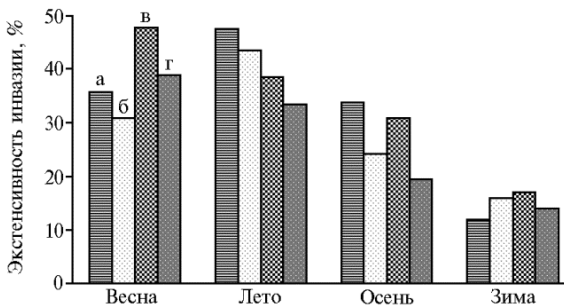


Рис. 2. Сезонная динамика инвазированности молодых (а, в) и взрослых (г, д) норок эймеридами в звероводческих хозяйствах Ленинградской (а, б, 2016 год) и Калининградской (в, г, 2018 год) областей.

Судя по данным литературы (4, 26), молодняк более подвержен эймериидозной инвазии, поэтому было интересно сравнить выявленную нами динамику развития болезни в Ленинградской области с таковой в Калининградской, где гон у норок проходил раньше.

Пик инвазии у молодняка и взрослых норок в звероводческих хозяйствах Калининградской области (2018 год) приходил-

ся на весну (май): ЭИ у щенков в этот период составила 47,7 %, у животных из основного поголовья — 38,9 % (рис. 2). В летние месяцы ЭИ снижалась в обеих группах соответственно до 38,5 и 33,3 %. При этом прослеживалась зависимость между ЭИ у животных и потреблением ими воды. В зверохозяйствах, где использовались автопоилки и норки имели неограниченный доступ к воде, ЭИ была выше, чем в хозяйстве, где воду животным доставляли вручную. Мы допускаем возможность совпадения, однако выявленные факты требуют дальнейшего изучения. Осенью и зимой ЭИ у животных из Калининградской области снижалась, как и в Ленинградской области. Однако в зимний период ЭИ у норок в зверохозяйствах Ленинградской области была выше среди взрослого поголовья (15,8 %), чем у молодняка (12,7 %), в то время как в Калининградской области ЭИ молодняка (16,9 %) оказалась выше, чем у взрослых (13,9 %). Аналогичная тенденция отмечалась в течение всего года (см. рис. 2).

У норок в обоих регионах в возрасте от 1,5 до 6 мес наблюдалось преимущественно острое и подострое течение эймериоза и изоспороза, у животных старше полугода — подострое, хроническое и латентное течение болезни. При хроническом течении болезни отмечали снижение активности, аппетита, тусклость шерстного покрова, диарею с примесью крови и слизи. Позывы к дефекации у больных норок были чаще в 2-4 раза по сравнению со здоровыми. Температура тела у больных и здоровых животных в среднем составляла соответственно $37,7 \pm 0,24$ и $38,6 \pm 0,15$ °С. У восьми больных особей регистрировали тремор мускулатуры и светобоязнь.

2. Клинические и биохимические показатели крови здоровых и зараженных эймериозами норок в звероводческих хозяйствах Северо-Западного региона Российской Федерации (2017 год)

Показатель	Здоровые норки (n = 12)		Больные норки (n = 40)		Критерий	
	M±SEM	Cv, %	M±SEM	Cv, %	t _{факт.}	p-value
Гемоглобин, г/л	170,00±5,50	10,7	147,00±4,80	20,7	3,151	0,0028
Эритроциты, ×10 ¹² /л	8,90±0,60	22,4	6,40±0,40	39,5	3,467	0,0011
Тромбоциты, ×10 ⁹ /л	447,80±15,10	11,2	417,00±19,60	29,7	1,245	0,219
Лейкоциты, ×10 ⁹ /л	5,40±0,40	24,6	7,80±0,30	24,3	4,800	1,47×10 ⁻⁵
Базофилы, %	0,30±0,42	464,3	0,60±0,36	379,5	0,542	0,5900
Эозинофилы, %	1,80±0,28	51,6	7,50±0,42	35,4	11,292	2,30×10 ⁻¹⁵
Юные нейтрофилы, %	0±0		0,36±0,40	702,7	0,900	0,3724
Палочкоядерные нейтрофилы, %	4,61±1,00	71,9	7,36±1,20	103,1	1,761	0,084
Сегментоядерные нейтрофилы, %	48,20±4,50	31,0	63,80±2,80	27,8	2,943	0,005
Лимфоциты, ×10 ¹² /л	42,99±3,90	30,1	17,44±4,60	166,8	4,237	9,73×10 ⁻⁵
Моноциты, %	2,1±0,16	25,3	2,94±0,90	193,6	0,919	0,363
Средние клетки, ×10 ⁹ /л	3,20±0,60	62,2	3,40±0,20	37,2	0,316	0,753
Общий белок, г/л	74,46±3,42	15,2	64,70±2,14	20,9	2,419	0,019
Общий билирубин, мкмоль/л	7,08±0,32	15,0	10,70±0,90	53,2	3,790	0,0004
Глюкоза, ммоль/л	9,10±0,51	18,6	5,63±0,84	94,4	3,531	0,001
Мочевина, ммоль/л	6,18±1,13	60,6	4,87±0,36	46,8	1,105	0,275
Креатинин, мкмоль/л	47,80±1,87	13,0	70,20±2,41	21,7	7,343	1,74×10 ⁻⁹
Мочевая кислота, мкмоль/л	48,10±2,54	17,5	54,60±1,62	18,8	2,158	0,036
Общие липиды, ммоль/л	6,71±0,06	3,0	7,14±0,13	11,5	3,003	0,0042
Холестерин, ммоль/л	6,53±0,58	29,5	8,70±1,40	101,8	1,432	0,1584
Триглицериды, ммоль/л	1,01±0,05	16,4	1,34±0,07	33,0	3,836	0,0004

Примечание. При сравнении полученных независимых выборок и определении статистической значимости различий средних по каждому показателю использовали *t*-критерий Стьюдента. По группам число степеней свободы *df* = 50. При уровне значимости *p* = 0,05 величина *t*-критерия Стьюдента *t*_{кр.} = 2,009, при *t*_{факт.} < *t*_{кр.} различие средних статистически незначимо. Расчетные значения *p*-value позволяют оценить отличия показателей у больных норок от показателей у здоровых.

Анализ клинических и биохимических показателей крови у клинически здоровых и больных эймериозами норок продемонстрировал, что коэффициент вариации для большинства величин не превышал 33 % (табл. 2), следовательно, анализируемая совокупность однородна, данные имеют малое рассеивание, что свидетельствует о небольшом отклонении

наблюдаемых показателей относительно их средних значений. Морфологический состав крови у клинически здоровых и больных эймериидозами норок различался (см. табл. 2). Так, содержание гемоглобина у больных животных было ниже, чем у здоровых, — соответственно $147 \pm 4,8$ и $170 \pm 5,5$ г/л ($p = 0,0028 < 0,05$), при этом число эритроцитов составляло $(6,4 \pm 0,4) \times 10^{12}$ /л и $(8,9 \pm 0,6) \times 10^{12}$ /л ($p = 0,0011 < 0,05$). Одновременно наблюдалось достоверно большее число лейкоцитов у зараженных норок по сравнению со здоровыми — $(7,8 \pm 0,3) \times 10^9$ /л против $(5,4 \pm 0,4) \times 10^9$ /л ($p = 1,47 \times 10^{-5} < 0,05$). У больных животных отмечалось незначительное снижение числа тромбоцитов.

Анализ лейкограммы (см. табл. 2) показал, что большинство показателей крови как у здоровых, так и у больных животных оставались в пределах референтных значений, за некоторым исключением. У зараженных норок наблюдалась эозинофилия, а число базофилов было больше в 2 раза. В крови зараженных норок появились юные нейтрофилы, количество лимфоцитов резко снижалось, наблюдалась сегментоядерная нейтрофилия ($p = 0,005 < 0,05$), однако этот показатель оставался в пределах референтных значений. Также в 1,6 раза увеличивалось содержание палочкоядерных нейтрофилов.

У больных животных отмечалась протеинемия: показатель общего белка был на 13,1 % меньше, чем у здоровых ($p = 0,019 < 0,05$). Содержание общего билирубина и креатинина у зараженных норок повышалось на 33,83 и 31,9 % (соответственно $p = 0,0004 < 0,05$ и $p = 1,74 \times 10^9 < 0,05$), концентрация мочевины была на 21,19 % ниже ($p = 0,036 < 0,05$).

Показатели жирового обмена (общие липиды, холестерин, триглицериды), которые важно учитывать при эймериидозах, поскольку печень и слизистая кишечника задействованы в биосинтезе этих компонентов, у больных животных были выше, чем у здоровых, соответственно на 6,0, 25,0 и 24,6 % (см. табл. 2).

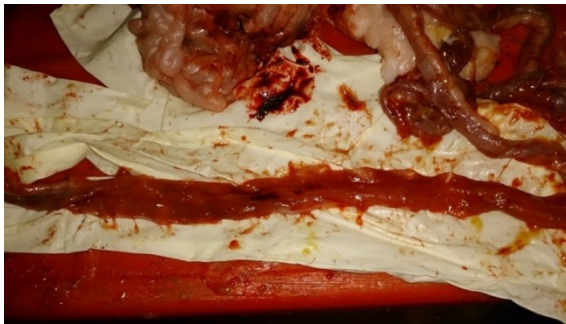

Рис. 3. Геморрагическое воспаление тонкого кишечника норки при эймериидозе (звероводческое хозяйство Ленинградской области, 2016 год).

При вскрытии павших и подвергнутых эвтаназии больных норок в брюшной полости обнаруживалось небольшое количество жидкости светло-желтого цвета. При вскрытии кишечника геморрагическое воспаление наблюдалось на всем его протяжении. В 12-перстной, тощей, слепой кишке слизистая оболочка была складчатой, с точечными и полосчатыми кро-

воизлияниями (рис. 3). В просвете тонкого кишечника присутствовали скопления воздуха и содержимого с прожилками крови и слизи. В мазках, сделанных из соскобов со слизистой оболочки кишечника и окрашенных по Романовскому-Гимзе, были обнаружены меронты и мерозоиты эймериид.

Несмотря на отсутствие или слабо выраженную клиническую картину эймериидозов, обусловленную низкой интенсивностью инвазии у взрослых норок, при исследовании гистологических препаратов в эпителии кишечной стенки больных животных мы выявили ряд патологических процессов. При низкой степени заражения основные патоморфологиче-

ские изменения отмечались только в эпителиальной пластине слизистой оболочки кишечника. При высокой ИИ в процесс вовлекались все слои слизистой оболочки, что проявлялось диффузным энтеритом с выраженным лимфоплазмоцитарным профилем. По всей стенке кишки кровенаполнение сосудов характеризовалось как умеренное, однако в тонкой кишке были обнаружены участки с хорошо выраженной сосудистой сетью (рис. 4). В собственной пластине слизистой оболочки достаточно часто выявляли распространенную полиморфноклеточную инфильтрацию, которая достигала мышечной пластинки слизистой кишечника. При этом отмечалось мелкоочаговое скопление групп клеток в подслизистой основе кишечной стенки.

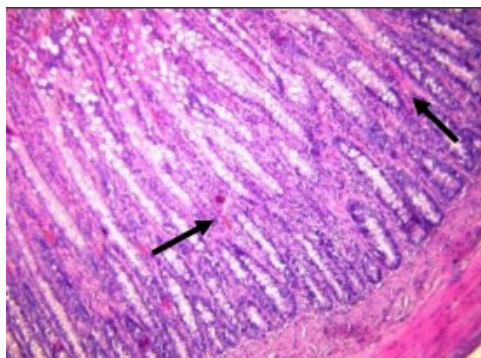


Рис. 4. Тонкий кишечник норки при эймериидозе (видна клеточная инфильтрация и средневывраженное кровенаполнение сосудов). Стрелками отмечены участки выраженного кровенаполнения сосудов в собственной пластине слизистой оболочки стенки тонкого кишечника (окрашивание гематоксилином и эозином; микроскоп Микротон-200М, ООО «Петролазер», Россия; увеличение $\times 400$) (звероводческое хозяйство Калининградской области, 2018 год).

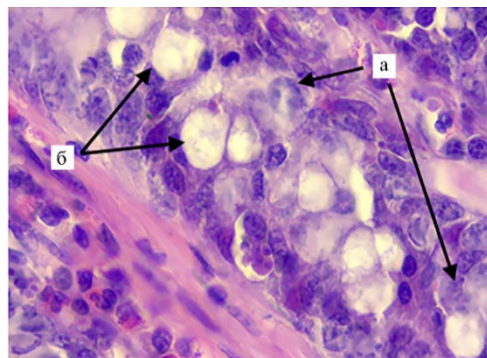


Рис. 5. Митотическая активность энтероцитов (большое число клеток в стадии поздней профазы митоза (а) и пролиферация бокаловидных клеток (б) (увеличение их числа и размеров) в эпителиальной пластине слизистой оболочки тонкого кишечника норки при эймериидозе (окрашивание гематоксилином и эозином; микроскоп Микротон-200М, ООО «Петролазер», Россия; увеличение $\times 400$) (звероводческое хозяйство Калининградской области, 2018 год).

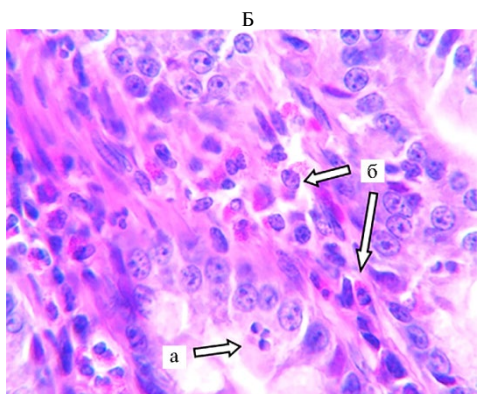
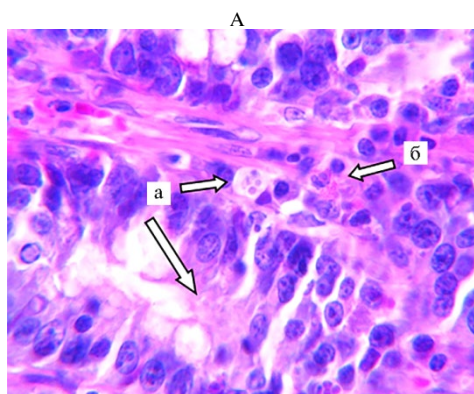


Рис. 6. Паразитиформные вакуоли кокцидий в стадии мерогонии (А) и скопление эозинофилов в очаге поражения кокцидиями (Б) в тонком кишечнике норки при эймериидозе: а — меронты, содержащие эндоциты эймерий, б — эозинофилы (окрашивание гематоксилином и эозином; микроскоп Primo Star, «Carl Zeiss», Германия; увеличение $\times 400$) (звероводческое хозяйство Калининградской области, 2018 год).

В эпителиальной пластине по всему кишечнику с разной степенью выраженности усиливалась митотическая активность энтероцитов и пролиферация бокаловидных клеток (рис. 5). В части эпителиальных клеток происходили некротические процессы, что подтверждалось наличием пик-

нотических, кариоректических и кариолитических ядер. В эпителии тонкой кишки имелись нехарактерные образования овальной, иногда округлой формы диаметром 12–25 мкм. В них присутствовали мерозоиты эймерий, которые окрашивались основными красителями (гематоксилином) в сине-фиолетовый цвет. При помощи ультраструктурного исследования внутри меронтов были обнаружены множественные эндозоиты (рис. 6).

В слизистой оболочке тонкого кишечника выявили некротические изменения клеток и десквамацию однослойного каемчатого эпителия, которые распространялись в собственную пластину слизистой крипт. Клетки слущенного эпителия в большом количестве накапливались в просвете кишки. Развитие многоклеточных меронтов (рис. 7) и дальнейшее высвобождение из них мерозоитов приводило к разрушению поверхностных эпителиальных клеток и атрофии ворсинок тонкой кишки. Были обнаружены небольшие участки тонкого кишечника, в которых полностью отсутствовала эпителиальная пластинка. В собственной пластине присутствовали очаги инфильтрации лимфоцитами, плазмоцидами, нейтрофилами и эозинофилами (рис. 8). Вокруг очагов локализации эндогенных стадий эймерий отмечалось особенно большое скопление эозинофилов.

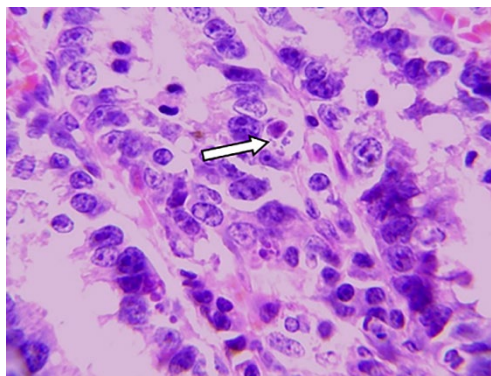


Рис. 7. Меронт кокцидий, содержащий эндозоиты кокцидий (отмечен стрелкой) в разрушенных ворсинках тонкого кишечника норки при эймериозе (окрашивание гематоксилином и эозином; микроскоп Микротон-200М, ООО «Петролазер», Россия; увеличение $\times 400$) (звероводческое хозяйство Калининградской области, 2018 год).

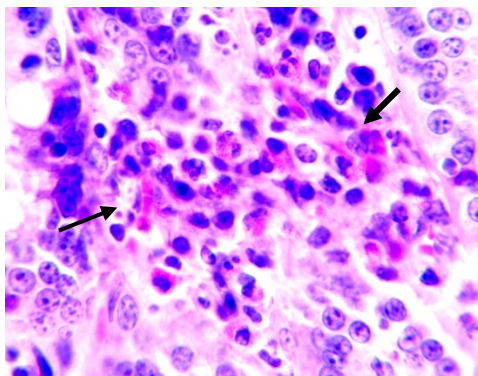


Рис. 8. Эозинофилия в слизистой оболочке тонкого кишечника норки при эймериозе. Стрелками отмечено скопление эозинофилов в собственной пластине слизистой оболочки кишечника (окрашивание гематоксилином и эозином; микроскоп Primo Star, «Carl Zeiss», Германия; увеличение $\times 400$) (звероводческое хозяйство Калининградской области, 2018 год).

Эндогенные стадии кокцидий вызывали у норок легкий эозинофильный (см. рис. 6, рис. 7) и лимфоплазмочитарный энтерит, а в некоторых случаях сопровождалась некрозом крипт. Небольшое количество эозинофилов, редкие нейтрофилы, плазмоциты, лимфоциты и многоядерные клетки (см. рис. 8), указывающие на эпителиальный синцитий, в исследованных образцах содержались в собственной пластине ворсинок тонкой кишки. В пределах среднего слоя слизистой и кишечных крипт были разбросаны отдельные некротизированные эпителиальные клетки. Крипты кишки изредка замещались остатками некротизированных клеток и небольшим количеством дегенеративных нейтрофилов. При этом в оставшихся неповрежденных энтероцитах клеток крипт регистрировали умеренно увеличенное число митозов. Также наблюдалась гиперплазия бокаловидных клеток и выраженные лимфоидные скопления.

При различных инфекционных болезнях, вызванных возбудителями чумы плотоядных, алеутской болезни норок и коронавирусом у норок

отмечаются патоморфологические процессы, схожие с вызванными паразитированием эймериид. Для исключения диагностических ошибок гистологические препараты тонкой кишки (20 гистосрезов) окрашивали гематоксилином и эозином, а также выполняли иммуногистохимические исследования. Антигены вируса чумы плотоядных, коронавируса и вируса алеутской болезни норок в исследованных гистологических препаратах выявлены не были. Нуклеиновые кислоты этих вирусов также не были обнаружены ни в одном из исследуемых образцов, результат ИГХ во всех пробах оказался отрицательным (–АГ). При этом эозинофильный компонент, а также обнаруженные паразитиформные вакуоли подтверждали наличие эндопаразитов (эймериид) в представленных образцах.

Наши данные по таксономической характеристике выделенных от норок эймериид согласуются с результатами других исследований. Так, в 2008-2017 годах в Канаде изучали эймериид *E. furonis* и *Isospora* (= *Cystoisospora*) *laydlaw*, выявленных в образцах фекалий и при вскрытиях трупов норок (23). Молекулярную характеристику этих паразитов проводили на основе анализа полного митохондриального генома и ядерных последовательностей 18S рДНК для *E. ictidea* и *E. furonis*; для сравнения привлекали *I.* (= *C.*) *laydlawi* (23). Выделение ДНК из фиксированных в формалине парафинированных тканей и секвенирование ПЦР-ампликонов позволили с высокой достоверностью идентифицировать кокцидий в исследуемых образцах (23). В.А. Герасимчик в период с 1990 по 2006 годы изучал паразитофауну пушных зверей в Республике Беларусь и у 17,45 % животных в хозяйствах с различной технологией производства пушнины выявил 4 вида эймериид: два вида эймерий — *E. vison* и *E. furonis* и два — изоспор *I. laidlawi* и *I. evermanni* (26). Однако, в отличие от наших данных, во всех 24 обследованных зверохозяйствах преобладал вид *E. vison* (57,03 %), что, возможно, связано с иными производственными условиями и рационом. В Республике Карелия, по данным В.С. Аникановой (1), выявлено только два вида эймерий (*E. vison* и *E. furonis*) и один вид изоспор (*I. laidlawi*), при этом последний вид встречался чаще, чем остальные (1), что подтверждают данные по паразитофауне пушных зверей Ленинградской области, граничащей с Карелией. В Республике Казахстан у норок также преобладал вид *E. vison* (2, 26). В южных регионах чаще встречались эймерии, в частности *E. vison*, а в северных преобладающим видом оставался *I. laidlawi*.

По данным зверохозяйств, большинство племенных норок поступают на территорию Российской Федерации из Дании, а также из других государств. Ряд исследователей (13, 23, 27, 28) утверждают, что у норок при клеточном содержании клинический эймериоз редко встречается на голландских и датских фермах, хотя известно, что кокцидиозы в ассоциации с другими непатогенными или слабопатогенными микроорганизмами вызывают гибель молодняка норок (12, 23).

Анализ проведенных ранее исследований (2, 3) и полученные нами данные указывают на то, что видовой состав эймериид связан с возрастом зверьков, но не зависит от типовой окраски норок и месторасположения хозяйства. В.А. Герасимчик также отмечает, что видовой состав эймерий и изоспор не зависит от пола и типовой окраски норок (26).

Согласно данным литературы, паразитарные инвазии часто протекают в ассоциации с вирусными и бактериальными инфекциями, при этом между животными и всем комплексом микропаразитоценоза склады-

ваются сложные взаимоотношения. Так, у норок, серопозитивных по алеутской болезни (вирусный плазмодитоз), установлено более широкое разнообразие фауны простейших и более высокая ИИ (26). Возможно, это связано со снижением иммунитета животных, и серопозитивность норок может играть важную роль в изучении их паразитофауны, что подтверждается мнением многих исследователей (1, 13, 22).

Известно, что биохимические и физиологические свойства кокцидий, паразитирующих у разных видов животных, схожи (1), поэтому нам представляется интересным сравнить особенности патоморфологии эймериидозов, выявленные нами у норок, с течением кокцидиозных инвазий у других пушных зверей, в частности у кроликов.

Таким образом, в обследованных звероводческих хозяйствах Северо-Западного региона Российской Федерации в период с 2013 по 2019 год были наиболее распространены эймерииды *Isoospora laidlawi* (экстенсивность инвазии 22,16 %). Среди эймерий преобладал вид *Eimeria vison* (14,2 %), *E. furonis* встречался редко (0,78 %). В одном из хозяйств на территории Калининградской области впервые удалось зарегистрировать *I. evermanni*. Чаще всего эймериидозы норок протекали в виде моноинвазий (37,2 %), микстинвазия двумя паразитами встречалась в 6,15 %, микстинвазия тремя простейшими — в 0,57 % случаев. Пик экстенсивности инвазии (ЭИ) в Северо-Западном регионе РФ у молодняка и взрослых норок, приходился на лето. Единичные ооцисты эймериид у щенков обнаруживали с 13-суточного возраста (ЭИ — 12 %). У норок в возрасте 1,5-6 мес эймериоз и изоспороз протекал преимущественно в острой и подострой форме, у животных старше 6 мес — в подострой, хронической и латентной. Содержание гемоглобина и эритроцитов в крови у больных эймериидозами норок было достоверно ниже, чем у здоровых, количество лейкоцитов, напротив, увеличивалось. У больных животных также наблюдалась эозинофилия, сегментоядерная нейтрофилия, количество базофилов увеличивалось в 2 раза, содержание палочкоядерных нейтрофилов — в 1,6 раза. У больных животных отмечалась протеинемия, содержание общего билирубина и креатинина повышалось соответственно на 33,83 и 31,9 %, количество мочевины снижалось на 21,19 %. При проведении иммуногистохимических исследований антигены вируса чумы плотоядных, коронавируса и алеутской болезни норок выявлены не были. Был обнаружен легкий эозинофильный и лимфоплазмодитарный энтерит, сопровождающийся редким некрозом крипт вследствие паразитирования эндогенных стадий кокцидий. Заражение кокцидиями в виде как моноинвазии, так и ассоциаций паразитов сопровождалось нарушением целостности слизистой оболочки кишечника. При высокой интенсивности инвазии в процесс полиморфной клеточной инфильтрации вовлекались как собственная и мышечная пластины, так и подслизистая основа. При этом возникал синдром повышенной проницаемости кишечника, что сопровождалось нарушением функции желудочно-кишечного тракта.

Авторы благодарят коллег по кафедре паразитологии им. В.Л. Якимова за помощь в определении видов эймериид и подготовке английского перевода, сотрудников кафедры биологии, экологии, гистологии ФГБОУ ВО Санкт-Петербургская государственная академия ветеринарной медицины и лаборатории TLVet Path International Consultants — Animal Eye Consultants of Iowa (США) за помощь в изготовлении и изучении гистологических срезов для установления патоморфологических изменений и проведении иммуногистохимических исследований, а также М.Р. Кабилова (ЦКП «Ге-

ЛИТЕРАТУРА

1. Аниканова В.С. Кокцидии животных зверохозяйств Карелии. Автореф. канд. дис. Петрозаводск, 1991.
2. Кузнецов Ю.Е. Эймериидозы норок. *Современная наука: актуальные проблемы и пути их решения*, 2015, 1(14): 48-50.
3. Кузнецов Ю.Е. Кишечные паразитозы пушных зверей в хозяйствах Ленинградской области. Канд. дис. СПб, 2012.
4. Сафиуллин Р.Т. Эймериоз и изоспороз пушных зверей и меры борьбы с ними. *Российский паразитологический журнал*, 2008, 2: 84-99.
5. Кузнецов Ю.Е. Клинические признаки и патологоанатомические изменения при микстинвазиях у песцов и лисц. *Международный вестник ветеринарии*, 2019, 4: 43-50.
6. Hasnain S.Z., Gallagher A.L., Grenais R.K., Thornton D.J. A new role for mucins in immunity: insights from gastrointestinal nematode infection. *The International Journal of Biochemistry & Cell Biology*, 2013, 45(2): 364-374 (doi: 10.1016/j.biocel.2012.10.011).
7. Turner J.E., Stockinger B., Helmbly H. IL-22 mediates goblet cell hyperplasia and worm expulsion in intestinal helminth infection. *PLoS Pathogens*, 2013, 9(10): e1003698 (doi: 10.1371/journal.ppat.1003698).
8. Chen T.-L., Chen S., Wu H.-W., Lee T.C., Lu Y.-Z., Wu L.-L., Ni Y.-H., Sun C.-H., Yu W.-H., Buret A.G., Yu L.C.-H. Persistent gut barrier damage and commensal bacterial influx following eradication of *Giardia* infection in mice. *Gut Pathogens*, 2013, 5(1): 26 (doi: 10.1186/1757-4749-5-26).
9. Kuznetsov Y.E., Engashev S.V., Engasheva E.S., Nikonov I.N., Kuznetsova N.V. Microbial community studying of the dogs' gastrointestinal tract by the T-RFLP molecular genetic method and assessing the natural resistance of animals. *Research Journal of Pharmaceutical, Biological and Chemical Sciences*, 2018, 9(5): 1652-1660.
10. Broadhurst M.J., Leung J.M., Kashyap V., McCune J.M., Mahadevan U., McKerrow J.H., Loke P. IL-22⁺ CD4⁺ T cells are associated with therapeutic *Trichuris trichiura* infection in an ulcerative colitis patient. *Science Translational Medicine*, 2010, 2(60): 60ra88 (doi: 10.1126/scitranslmed.3001500).
11. Tsubokawa D., Ishiwata K., Goso Y., Yokoyama T., Kanuka H., Ishihara K., Nakamura T., Tsuji N. Induction of Sd^a-sialomucin and sulfated H-sulfomucin in mouse small intestinal mucosa by infection with parasitic helminth. *Experimental Parasitology*, 2015, 153: 165-173 (doi: 10.1016/j.exppara.2015.03.008).
12. Полоз С.В. Ассоциативные паразитозы пушных зверей в Республике Беларусь. *Актуальные проблемы патологии сельскохозяйственных животных*, 2000, 2: 403-405.
13. Jensen H.C. Coccidiosis hos mink. *Dansk Pelsdyravl*, 1989, 8(52): 493.
14. Klopfer U., Neuman M. A note on coccidiosis in minks. *Refuah Veterinath*, 1970, 3(27): 122-124.
15. Heimesaat M.M., Bereswill S., Fischer A., Fuchs D., Struck D., Niebergall J., Jahn H.-K., Dunay I.R., Moter A., Gescher D.M., Schumann R.R., Göbel U.B., Liesenfeld O. Gram-negative bacteria aggravate murine small intestinal Th1-type immunopathology following oral infection with *Toxoplasma gondii*. *The Journal of Immunology*, 2006, 177(12): 8785-8795 (doi: 10.4049/jimmunol.177.12.8785).
16. ГОСТ 25383-82 (СТ СЭВ 2547-80). Животные сельскохозяйственные. Методы лабораторной диагностики кокцидиоза. М., 1982.
17. МУК 4.2.3145-13. Лабораторная диагностика гельминтозов и протозоозов. М., 2013.
18. Белова Л.М., Гаврилова Н.А., Пудовкин Д.Н., Токарев А.Н., Кузнецов Ю.Е. Жидкость для диагностики ооцист кокцидий, цист балантидий и жиардий, яиц гельминтов разных классов, клещей, насекомых, их отдельных стадий развития. Пат. RU 2472154 C2 (РФ) МПК G01N33/48 A61D99/00. ФГБОУ ВО «СПБГАВМ» (РФ). № 2010153464/13. Заявл. 27.12.10. Оpubл. 01.10.13. Бюл. № 1.
19. Carreno R.A., Schnitzler B.E., Jeffries A.C., Tenter A.M., Johnson A.M., Barta J.R. Phylogenetic analysis of coccidia based on 18s rDNA sequence comparison indicates that *Isospora* is most closely related to *Toxoplasma* and *Neospora*. *Journal of Eukaryotic Microbiology*, 1998, 45(2): 184-188 (doi: 10.1111/j.1550-7408.1998.tb04523.x).
20. Wilcox J.J.S.-Something for everyone: a review of «The biology and identification of the Coccidia (Apicomplexa) of carnivores of the world». *The American Midland Naturalist*, 2019, 181(1): 143-145 (doi: 10.1674/0003-0031-181.1.143).
21. Matsubayashi M., Takami K., Abe N., Kimata I., Tani H., Sasai K., Baba E. Molecular characterization of crane coccidia, *Eimeria gruis* and *E. reichenowi*, found in feces of migratory

- cranes. *Parasitology Research*, 2005, 97(1): 80-83 (doi: 10.1007/s00436-005-1404-9).
22. Ogedengbe J.D., Hanner R.H., Barta J.R. DNA barcoding identifies *Eimeria* species and contributes to the phylogenetics of coccidian parasites (Eimeriorina, Apicomplexa, Alveolata). *International Journal for Parasitology*, 2011, 41(8): 843-850 (doi: 10.1016/j.ijpara.2011.03.007).
 23. Pastor A.R. *Investigating enteric coccidiosis in the black-footed (Mustela nigripes) and domestic ferret (Mustela putorius furo)*. Ph.D. University of Guelph, 2017.
 24. *Иммуногистохимические методы* /Под ред. Г.А. Франка, П.Г. Малькова. М., 2011.
 25. Кузнецов Ю.Е., Белова Л.М., Гаврилова Н.А., Кузнецова Н.В., Ширяева В.А., Логинова О.А., Роберман М.Г. Дифференциальная диагностика эймериидозов норок от болезней вирусной этиологии иммуногистохимическим методом. *Мат. III Межд. паразитологического симпозиума «Современные проблемы общей и частной паразитологии»*. СПб, 2019: 164-168.
 26. Герасимчик В.А. *Кишечные паразитозы пушных зверей (этиология, эпизоотология, патогенез, диагностика, терапия и профилактика)*. Автореф. докт. дис. Минск, 2008.
 27. Duszynski D.W., Kvičerová J., Seville R.S. The biology and identification of the Coccidia (Apicomplexa) of Carnivores of the world. *Academic Press*, 2018.
 28. Petersen N.H., Yang R., Chriél M., Hansen M.S., Ryan U.M. Morphological and molecular characterisation of *Eimeria vison*-like oocysts (Apicomplexa: Eimeriidae) in farmed mink (*Neovison vison*) in Denmark. *Parasitol. Res.*, 2018, 117(9): 2933-2939 (doi: 10.1007/s00436-018-5989-1).

¹ФГБОУ ВПО Санкт-Петербургская государственная академия ветеринарной медицины,

196084 Россия, г. Санкт-Петербург, ул. Черниговская, 5,
e-mail: Fish2017@yandex.ru ✉, larissabelova2010@yandex.ru,
nadezhda.gavrilova65@mail.ru, laulilitik@yandex.ru,
capricorn26.12.94@yandex.ru;

²ФГБОУ ВО Калининградский государственный технический университет,

236022 Россия, Калининградская обл., г. Калининград,
Советский просп., 1,
e-mail: muromtsev.a@mail.ru

Поступила в редакцию
12 сентября 2019 года

Sel'skokhozyaistvennaya biologiya [Agricultural Biology], 2020, V. 55, № 2, pp. 378-393

PECULIARITIES OF DIAGNOSTICS AND PATHOMORPHOLOGY OF EIMERIIDOSES IN THE MINK FARMS OF THE NORTHWESTERN REGION OF THE RUSSIAN FEDERATION

Yu.E. Kuznetsov¹, L.M. Belova¹, N.A. Gavrilova¹, M.E. Mkrtchyan¹, K.V. Sidorenko¹, A.B. Muromtsev²

¹*Saint-Petersburg State Veterinary Academy*, 5, ul. Chernigovskaya, St. Petersburg, 196084 Russia, e-mail Fish2017@yandex.ru (✉ corresponding author), larissabelova2010@yandex.ru, nadezhda.gavrilova65@mail.ru, laulilitik@yandex.ru, capricorn26.12.94@yandex.ru;

²*Kaliningrad State Technical University*, 1, Sovetskii prosp., Kaliningrad Province, Kaliningrad, 236022 Russia, e-mail muromtsev.a@mail.ru

ORCID:

Kuznetsov Yu.E. orcid.org/0000-0001-9095-7049

Belova L.M. orcid.org/0000-0003-4473-1940

Mkrtchyan M.E. orcid.org/0000-0002-0615-5703

Gavrilova N.A. orcid.org/0000-0001-5651-5976

Sidorenko K.V. orcid.org/0000-0001-8987-9426

Muromtsev A.B. orcid.org/0000-0002-2456-7023

The authors declare no conflict of interests

Acknowledgements:

The authors thank colleagues from the Yakimov Department of Parasitology for help in identifying eimeriids and translation, the staff of the Department of Biology, Ecology, Histology (St. Petersburg State Academy of Veterinary Medicine) and TLVet Path International Consultants (Animal Eye Consultants of Iowa Laboratory, USA) for their assistance in tissue section preparation, histological pathomorphological analysis, and INC tests, and also we thank M.R. Kabilov (Gemomics SB RAS, Novosibirsk) for conducting molecular analyzes

Received September 12, 2019

doi: 10.15389/agrobiologia.2021.2.378eng

Abstract

Parasitic diseases are widespread in fur-bearing animals, especially in minks. Coccidiidoses occupy a special place among invasive diseases, as they often occur without any symptoms and in some cases are not timely diagnosed. Despite the mild clinical manifestation of invasion, it causes serious damage to animal health and significant economic damage to fur-bearing animal farms. The pathogenic effect of eimeriids on the body of fur-bearing animals consists of mechanical, toxic and

inoculative effects. As a result, accumulations of mucus are found in the intestinal contents, sometimes with bloody patches. Subacute catarrhal hemorrhagic enteritis occurs, which is manifested by areas of hyperemia and edema of the mucous membrane of the small intestine, desquamation of the epithelium and is accompanied by a violation of the structure of the villi. In the presented work, in the fur bearing animal farms of the Northwestern region of the Russian Federation, the parasitic fauna, prevalence rates (PR) and invasion intensity (II) of minks were studied for the first time, the species composition of eimeriids was clarified by the molecular-genetic method, the clinical and biochemical composition of blood, as well as pathomorphological changes in intestines in animals with eimeriidosis were studied. *Isospora eversmanni* was discovered in the Kaliningrad region for the first time and we managed to discover ill mink puppies since 13 days of their age. Even with low II in adult minks, pathomorphological changes in the small intestine were observed. With high II, all layers of the intestinal mucosa were affected and marked diffuse, subacute lymphoplasmacytic enteritis was noted. In ill mink, changes in the composition of the blood were revealed. The objective of our work was to develop an integrated approach to the diagnosis of mink eimeriidosis, including the study of the species composition of parasitic protozoa, the assessment of PR and II, the determination of the clinical and biochemical blood parameters of healthy and eimeriids infected animals, and the establishment of pathomorphological changes typical for eimeriosis and isosporosis that occur in chronic and asymptomatic form. In total, from 2013 to 2019, 6118 minks (*Mustela vison*, *M. lutreola* Linnaeus, 1761, *Neovison vison* Schreber, 1777) were studied in six fur-bearing animal farms of the North-Western region of the Russian Federation using the coprological method. Of these, 294 minks were studied intravitally (clinical study of animals, morphological and biochemical blood tests) and postmortem (autopsia of minks after euthanasia, histological and immunohistochemical tests). At the same time, parasitic fauna was studied in six animal farms of the North-West region of the Russian Federation, 2687 of the examined minks were infected, the prevalence rates (PR) were 43.92 %. It was found that two species of eimeria parasitize in minks, *Eimeria vison* and *E. furonis* and two isosporas, *Isospora laidlawi* and *I. eversmanni*. The latter species was discovered by us in the Kaliningrad region of the Russian Federation for the first time. A deep sequencing of the V4 region of the 18S rDNA gene and bioinformatics analysis were performed, which made it possible to determine OTUs (operational taxonomic units) and establish coccidia's taxonomic affiliation. Thus we were able to confirm the results of light microscopy and determine the taxonomic affiliation of the isolated oocysts. As a result of the analysis, it was found that the sequence of the *E. vison* DNA fragment of 383 bp is most similar (99.48 %) to the sequence of another species (*E. ictide*) found in the GenBank. Data on high morphological and genetic similarities raise the question of the taxonomic affiliation of these two species and require additional detailed study. Most often, eimeriidoses of minks proceeded in the form of mono infections (37.20 %), mixed infections with two parasites were 6.15 %, mixed infections with three protozoans made 0.57 % of cases. The peak of PR in young and adult minks occurred in the summer in the Northwestern region of the Russian Federation. In animals aged 1.5-6 months, eimeriosis and isosporosis proceeded mainly in acute and subacute forms, in minks older than 6 months — in subacute, chronic and latent. The content of hemoglobin and red blood cells in the blood of ill mink with eimeriidosis was significantly lower than in healthy minks, while the number of leukocytes, on the contrary, increased. Eosinophilia, segmented neutrophilia were also observed in ill animals, the number of basophils increased by 2 times, the content of stab neutrophils increased by 1.6 times. Proteinemia was observed in ill animals, the total bilirubin and creatinine content increased by 33.83 and 31.90 %, respectively, and the amount of urea decreased by 21.19 %. A histological examination of material from various parts of the intestine from animals infected with eimeriids revealed that at a low intensity of invasion (II) (in adult minks), although the disease was not clinically manifested in this group of animals, nevertheless, pathological changes in the histological level have already been recorded in small areas and were noted mainly only in the epithelial plate of the intestinal mucosa. With high II, damage to all layers of the intestinal mucosa was observed. Pronounced diffuse, subacute lymphoplasmacytic enteritis was discovered. The pathological processes caused by the parasitism of eimeriid in minks are often similar to those for various infectious diseases, such as the carnivorous plague virus, Aleutian mink disease and coronavirus born disease. To exclude the possibility of diagnostic errors, the material was sent to the laboratory for immunohistochemical studies (IHC), as a result of which antigens of the carnivorous plague virus, coronavirus and Aleutian mink disease were not detected. Nucleic acids of viruses were not detected in all studied samples; the result of IHC was negative in all samples.

Keywords: mink, eimeria, isospora, protozoa, pathogenesis, pathomorphology, histology, immunohistochemistry.